DOI: 10.3969/j.issn.1007-1989.2020.01.001
文章编号：1007-1989（2020）01-0001-08

论 著

早期近端胃癌行腹腔镜辅助下近端胃切除双通路吻合术的短期手术疗效观察 *

罗德胜，徐宏涛，章平禄，胡平，曹海波，郑晶晶，吴丹，孙政
（丽水市中心医院 胃肠外科，浙江 丽水 323000）

摘要：目的 为评估早期近端胃癌保功能手术的可行性与益处，比较早期胃癌患者行腹腔镜辅助近端胃切除双通道吻合术与腹腔镜辅助全胃切除 Roux-en-Y 消化道重建术的短期手术效果。**方法** 选取 2016 年 5 月—2018 年 5 月 29 例早期近端胃癌患者接受近端胃切除双通道吻合术；同时选取该院 2015 年 6 月以来行全胃切除 Roux-en-Y 消化道重建术的早期近端胃癌患者，做人口统计学信息、合并症、肿瘤特征和 TNM 分期配对，对两组患者的围术期和短期手术结果进行比较。**结果** 两组患者的术后病理学特征相近，两组患者均无中转开腹及均未出现术中并发症，两组患者手术时间、术中出血量、术后肛门首次排气时间、首次进食时间及术后住院时间比较，差异均无统计学意义，双通道组淋巴结清扫量（16.73±5.68）枚明显少于全胃切除组（21.43±4.09）枚，两组比较，差异有统计学意义（P =0.023）。每组患者均无吻合口瘘、吻合口出血、反流性食管炎、切口感染及淋巴瘘的记录，两组患者并发症发生率和围术期炎症反应比较，差异无统计学意义。术后随访 3 个月发现，较之全胃切除 Roux-en-Y 消化道重建术患者，近端胃切除双通道吻合术患者生活满意度高，两组患者术后体重均较术前下降，其中全胃切除组患者术后体重下降较双通道组比例更高，两组比较，差异有统计学意义（P <0.05）；两组患者术前和术后 1 个月血红蛋白比较，差异无统计学意义，术后 2 和 3 个月随访结果显示，双通道组血红蛋白量较全胃切除组高，两组比较，差异有统计学意义（P <0.05）；在术前、术后 1 及 2 个月，两组患者的血清白蛋白量比较，差异无统计学意义，术后 3 个月时，双通道组患者血清白蛋白量（41.45±3.68）g/L 明显高于全胃切除组（38.45±4.96）g/L，差异有统计学意义（P =0.035）。**结论** 早期近端胃癌行腹腔镜辅助下近端胃切除双通道吻合术有较好的可行性和安全性，近期疗效满意，与全胃切除组比较，双通路术式不增加围术期并发症的发生率，而患者术后营养状况更好，术后体重下降率更低。

关键词： 早期近端胃癌；腔镜辅助；近端胃切除；双通路吻合；手术效果
中图分类号： R735.2

Short-term surgical outcomes of laparoscopic-assisted proximal gastrectomy with double channel digestive tract reconstruction for early proximal gastric cancer*

De-sheng Luo, Hong-tao Xu, Ping-lu Zhang, Ping Hu, Hai-bo Cao, Jing-jing Zheng, Dan Wu, Zheng Sun
(Department of Gastrointestinal Surgery, Lishui Central Hospital, Lishui, Zhejiang 323000, China)

Abstract: Objective To evaluate the feasibility and benefits of functional surgery for early proximal gastric cancer, we compared short-term surgical outcomes between laparoscopic-assisted proximal gastrectomy with

收稿日期：2019-03-18
* 基金项目：浙江省丽水市高层次人才培养项目（No：2016RC16）；浙江省中医药管理局科研基金项目（No：2017ZB099）；浙江省丽水市公益性技术应用（No：2016GYX46）
[通信作者] 徐宏涛，E-mail：xht0071@sina.com；Tel：15024622762

double channel digestive tract reconstruction (LAPGDC) and laparoscopic-assisted total gastrectomy with Roux-en-Y digestive tract reconstruction (LATGRY) for early proximal gastric cancer. **Methods** 29 early proximal gastric cancer patients underwent attempted LAPGDC from May 2016 to May 2018. Patients who underwent attempted LATGRY after June 2015 were matched to LAPGDC cases for demographics, comorbidities, tumor characteristics, and TNM stage. Perioperative and short-term surgical outcomes were compared between the two groups. **Results** Clinicopathological characteristics of both groups were comparable. There were no conversions to laparotomy and intraoperative complications in the two groups. The operation time, intraoperative blood loss, postoperative first anal exhaust time, eating time and postoperative hospital stay were not statistically significant. The LAPGDC group had fewer number of lymph node dissection than that in the LATGRY group [(16.73 ± 5.68) vs (21.43 ± 4.09), $P = 0.023$]. There were no anastomotic leakage, anastomotic bleeding, reflux esophagitis, incision infection and lymphatic fistula in each group. There were no differences in the rates of perioperative complications and in inflammatory parameters between the two groups. Postoperative follow-up for 3 months, compared to LATGRY group, the LAPGDC group had a higher life satisfaction. The weight of the two groups decreased after operation compared with that before operation. The LATGRY group had a higher rate of weight loss than that in the LAPGDC group. The hemoglobin levels of the two groups were not statistically significant before and 1 month after the operation. At 1 month and 3 months after operation, the LAPGDC group had a higher hemoglobin level than that in the LATGRY group. The quantity of serum albumin of the two groups were not statistically significant before operation, 1 month after operation and 2 months after operation. The LAPGDC group had a higher level of serum albumin than that in the LATGRY group at 3 months after operation [(41.45 ± 3.68) vs (38.45 ± 4.96) g/L, $P = 0.035$]. **Conclusion** This study suggests that LAPGDC is feasible with satisfactory short-term efficacy, compared to LATGRY, the incidence of perioperative complications was not increased, but that it has several advantages over LATGRY, including better postoperative nutritional status, lower rate of postoperative weight loss, and higher life satisfaction.

Keywords: early proximal gastric cancer; laparoscopic assistance; proximal gastrectomy; double channel digestive tract reconstruction; surgical outcomes

我国癌症登记中心的最新统计数据显示，每年有约 41 万的新发胃癌病例，而每年的死亡病例数约为 29 万 [1]。因人们健康意识的提高、消化道内镜检查的广泛普及以及医疗诊断技术的不断进步，早期胃癌的检出率在逐年上升。而对于早期胃癌的治疗，医患双方都希望寻求一个既能彻底切除肿瘤又能减少手术创伤、减轻术后并发症、最大程度地保留胃的消化及分泌胃激素的功能、并能加速患者术后康复的手术方式，从而更好地改善患者的生活质量。传统上，临床习惯于采用全胃切除术对早期胃癌患者进行治疗，但早期胃癌往往病灶局限，全胃切除虽然能够有效抑制病灶扩大，但同时也破坏了患者正常的消化道解剖结构及远端胃的正常生理功能，十分不利于患者术后生活质量的提高。而对于大部分早期胃癌患者，根治性手术具有良好的治疗效果，其 5 年生存率在 90% 以上。因此，如何在达到肿瘤根治的前提下，尽可能多地保留患者胃的正常生理功能来提高患者术后的生活质量，成为了临床研究的重点。

1 资料与方法

1.1 一般资料

回顾性分析 2016 年 5 月 — 2018 年 5 月丽水市中心医院胃肠外科收治的经胃镜检查、病理确诊为早期近端胃癌的患者 29 例。同时选取 29 例本院自 2015 年 6 月以来，行全胃切除 Roux-en-Y 消化道重建术的早期近端胃癌患者做为对照组。对照组患者的年龄、性别、合并症、体质指数（body mass index，BMI）、肿瘤大小、肿瘤类型、肿瘤位置和 TNM 分期，均符合实验组病例。首先，肿瘤的位置、大小及 TNM 分期相匹配，其次，肿瘤类型与合并症相匹配，并且选择最适合于实验组患者的人口统计学信息。收集患者临床病理特征资料及围术期相关的数据，患者胃癌病理分期按照美国癌症联合委员会（American Joint Committee on Cancer，AJCC）及国际抗癌联盟

（Union for International Cancer Control，UICC）第 8 次修订的 TNM 分期标准[2]。两组患者术前一般资料比较，差异无统计学意义（P >0.05），具有可比性。见表 1。

表 1　两组患者术前一般资料比较

Table 1　Comparison of preoperative data between the two groups

组别	性别 / 例		年龄 / 岁	BMI/（kg/m^2）	病理分期 / 例			病理组织类型 / 例		
	男	女			0 期	Ⅰ$_A$ 期	Ⅰ$_B$ 期	高分化	中分化	低分化
双通道组（n =29）	23	6	69.43 ± 7.36	20.73 ± 1.63	3	17	9	9	13	7
全胃组（n =29）	23	6	67.76 ± 9.15	19.83 ± 3.31	5	11	13	7	12	10
χ^2/t 值	0.00		16.33†	2.10†	2.51			0.82		
P 值	1.000		0.775	0.363	0.285			0.664		

组别	淋巴转移情况 / 例		肿瘤最大径 /cm	合并其他疾病 / 例			
	N0 期	N1 期		糖尿病	心脏病	肺部疾病	无
双通道组（n =29）	26	3	2.01 ± 1.17	3	2	5	19
全胃组（n =29）	26	3	1.89 ± 1.31	2	1	4	22
χ^2/t 值	0.00		0.38†	0.86			
P 值	1.000		0.577	0.834			

注：† 为 t 值

1.2　纳入和排除标准

①纳入标准：结合临床、CT 检查报告，临床分期为Ⅰ期的食管胃结合部癌及胃体高位癌者，食管胃结合部癌内镜黏膜下剥离术（endoscopic submucosal dissection，ESD）后残留或可疑残留患者；②排除标准：伴有高龄、严重心、肺、肝和肾功能障碍等禁忌证的患者。与患者沟通并取得患者同意后，予以行腹腔镜辅助下近端胃切除双通道吻合术，患者家属均签署知情同意书。

1.3　外科手术

1.3.1　术前准备　本组手术均由同一组手术医师完成。两组患者行常规围术期准备。患者全身麻醉后平卧体位，双腿分开。术者站在患者左侧，一助站在患者右侧，扶镜手站在患者两腿之间。建立气腹并维持压力（13 mmHg），3 孔法置入 Trocar 进行腹腔镜探查。在肉眼确定无播散转移之后，采用 5 孔法进行腹腔镜手术。

1.3.2　近端胃切除双通道吻合术　提起大网膜，切开胃结肠韧带，向左至脾曲，离断结扎胃网膜左血管，向右至肝曲，保留胃网膜右血管，弓外结扎至预计切除线，剥离横结肠系膜前页至胰腺下缘，保护横结肠中血管，剥离胰腺包膜到向上缘。切开胰腺上缘，显露脾动脉，直到脾窝，继续向上切断脾胃韧带，根部离断结扎胃短血管。暴露贲门，沿肝下缘切开小网膜，保留迷走神经肝支，向上切开食道贲门右侧腹膜，再切开左侧腹膜，清扫第 2 组淋巴结，切断迷走神经，离断结扎左膈下血管胃分支，游离食道下段。提起胃体，在胰腺上缘分离暴露胃左动、静脉，在血管根部清扫第 7、8 组淋巴结，根部离断结扎胃左动静脉，近心端用可吸收夹，向上清扫 1、3 组淋巴结。游离远侧胃小弯至预计切除线，保留胃右血管。至此，近端胃已完全游离。予以切割闭合器离断预计切除近端胃大部，保留远端 30% ~ 40% 胃。放气后，取剑突下正中切口 6 cm 进腹，在贲门上 3 cm 用气管钳和荷包钳，切断食道，移除标本。吻合器抵针座置入食道，收紧荷包。将空肠提起，距屈氏韧带 20 cm 处予以肠钳切断，远端空肠用 25 号吻合器行空肠食道吻合，检查吻合满意，空肠残端用切割闭合器切断关闭，外加浆肌层缝合包埋。将空肠近侧断端与远端空肠（距食道空肠吻合口 40 cm 处）用 3–0 薇桥可吸收线连续缝合，

行端侧吻合，外加浆肌层间断缝合，近端空肠（距食道空肠吻合口 15 cm 处）与残胃大弯用 3-0 薇乔线行侧侧吻合，外加浆肌层缝合，关闭系膜裂孔。

1.3.3 全胃切除 Roux-en-Y 消化道重建术 提起大网膜，超声刀切开胃结肠韧带，向左至脾曲，不吸收夹夹闭离断胃网膜左血管，向右至肝曲，剥离横结肠系膜前叶至胰腺下缘。继续剥离胰腺包膜至其上缘，提起胃体，离断结扎胃网膜右血管，清扫第 5、6 组淋巴结，游离十二指肠球部，继续向上游离十二指肠后壁，沿肝固有动脉清扫第 12a 组淋巴结，显露肝总动脉下缘，分离周围脂肪组织，显露胃左血管及腹腔干，分别清扫周围第 7、8、9 组淋巴结，根部不吸收夹夹闭离断胃左动静脉。将胃下拉，近肝下缘无血管区切开小网膜，向下沿肝十二指肠韧带清扫 12 组淋巴结。在幽门下 3 cm 离断十二指肠。超声刀分离切断脾胃韧带，沿左肝下缘剪开小网膜，切口至贲门前腹膜，离断迷走神经前后支，游离食道下段 5 cm。取剑突下正中切口 8 cm 进腹，在贲门上 4 cm 处予以荷包钳，在贲门上 3 cm 处予以气管钳，切断，移去标本。碘伏消毒断端，断端穿过荷包线，鼠齿钳提起食管下缘，将吻合器的抵针座置入食管，收紧荷包、打结。在屈氏韧带下 15 cm 处切开肠系膜，切断结扎相应血管弓，切断空肠。远端碘伏消毒，在远端空肠置入吻合器约 4 cm，在对系膜侧旋出中心杆，与食管抵针座衔接，旋紧，检查吻合处光滑，关闭断端肠管并荷包包埋。在吻合口下 40 cm 处切开空肠 3 cm，与近端空肠行端侧吻合，用 3-0 薇乔可吸收线连续缝合，外加浆肌层间断缝合，检查吻合满意，关闭系膜裂孔。

1.4 观察指标

患者的临床病理特征包括：年龄、性别、BMI、合并症、TNM 分期、肿瘤大小。手术结果的参数包括：手术时间、术中失血量、清扫到的淋巴结数目、并发症、首次排气时间、首次进食时间和术后住院时间。术后并发症根据 Clavien-Dindo 手术并发症分级系统定义和分级。对术前、术后 1、4 和 7 d 的白细胞计数、中性粒细胞计数、C 反应蛋白（c-reactive protien，CRP）水平，以及患者术后 1、2 和 3 个月的血红蛋白和白蛋白等实验室指标进行分析，对比患者术后 1、2 和 3 个月体重与术前体重变化的情况，比较两组患者术后炎症反应及营养情况。

1.5 统计学方法

采用 SPSS 22.0 软件进行数据分析，计量资料以均数 ± 标准差（$\bar{x} \pm s$）表示，计数资料采用百分率表示，统计分析采用 t 检验、χ^2 检验或 Fisher 确切概率检验法，以 $P<0.05$ 为差异有统计学意义。

2 结果

2.1 两组患者术中情况比较

两组患者手术时间 [(231.47 ± 34.38)和(193.43 ± 39.73) min，P =0.463]、术中出血量 [(83.13 ± 34.03) 和 (95.53 ± 53.41) ml，P =0.464] 比较，差异无统计学意义。淋巴结清扫量双通道组（16.73 ± 5.68）枚少于全胃切除组（21.43 ± 4.09）枚，差异有统计学意义（P =0.023）；术后肛门首次排气时间、首次进食时间及术后住院时间比较，两组差异均无统计学意义；两组患者均无中转开腹例数和术中并发症。见表 2。

2.2 两组患者术后并发症发生率和围术期炎症反应比较

两组患者均无吻合口瘘、吻合口出血、反流性食管炎、切口感染和淋巴瘘的记录；术后总体并发症发生率和围术期炎症反应参数方面比较，差异均无统计学意义（P >0.05）。见表 3 和 4。

2.3 两组患者术后随访情况比较

两组患者术后体重均较术前下降，其中全胃切除组患者术后体重下降较双通道组患者下降更高，两组比较，差异有统计学意义（P <0.05）；两组患者血红

表 2 两组患者手术情况比较 （$\bar{x} \pm s$）

Table 2 Comparison of surgical conditions between the two groups （$\bar{x} \pm s$）

组别	手术时间 /min	术中出血量 /ml	淋巴结清扫量 / 枚	肛门首次排气时间 /d	首次进食时间 /d	术后住院时间 /d
双通道组（n =29）	231.47 ± 34.38	83.13 ± 34.03	16.73 ± 5.68	2.78 ± 0.54	2.37 ± 0.43	14.83 ± 4.73
全胃组（n =29）	193.43 ± 39.73	95.53 ± 53.41	21.43 ± 4.09	3.07 ± 0.98	3.43 ± 0.93	10.58 ± 3.78
t 值	4.33	0.66	0.44	0.23	0.52	2.48
P 值	0.463	0.464	0.023	0.543	0.431	0.548

蛋白术前及术后 1 个月比较，差异无统计学意义；术后 2 和 3 个月双通道组血红蛋白量较全胃切除组高，两组比较，差异有统计学意义（P <0.05）；术前、术后 1 和 2 个月，两组患者的血清白蛋白量比较，差异无统计学意义；术后 3 个月双通道组患者的血清白蛋白量（41.45 ± 3.68）g/L 比全胃切除组（38.45 ± 4.96）g/L 明显高，两组比较，差异有统计学意义（P =0.035）。见表 5。

表 3　两组患者术后并发症情况比较　例

Table 3　Comparison of surgical complications between the two groups　n

组别	术后并发症						总并发症
	麻痹性肠梗阻	胃瘫	吻合口狭窄	腹腔出血	腹腔感染	非手术并发症	
双通道组（n =29）	0	1	1	1	1	1	5
全胃组（n =29）	1	0	0	2	0	1	4
χ^2 值	–	–	–	–	–	–	0.13
P 值	0.396†	0.477†	0.396†	0.237†	0.396†	1.000†	1.000

注：† 为 Fisher 确切概率法

表 4　两组患者围手术期炎症标志物比较　（$\bar{x} \pm s$）

Table 4　Comparison of perioperative inflammatory markers between the two groups　（$\bar{x} \pm s$）

组别	白细胞计数 /（10^9/L）			
	术前	术后 1 d	术后 4 d	术后 7 d
双通道组（n =29）	6.33 ± 1.45	14.60 ± 3.42	11.38 ± 3.37	7.40 ± 1.86
全胃组（n =29）	6.71 ± 1.58	15.08 ± 3.45	14.23 ± 3.15	7.63 ± 3.00
t 值	0.37	1.33	4.33	0.88
P 值	0.856	0.624	0.317	0.673
组别	中性粒细胞计数 /%			
	术前	术后 1 d	术后 4 d	术后 7 d
双通道组（n =29）	57.73 ± 9.98	88.80 ± 5.91	74.03 ± 9.48	58.56 ± 11.34
全胃组（n =29）	56.68 ± 11.47	87.73 ± 5.63	74.77 ± 9.48	65.18 ± 13.63
t 值	3.98	8.77	2.36	7.73
P 值	0.690	0.463	0.735	0.387
组别	CRP/（mg/L）			
	术前	术后 1 d	术后 4 d	术后 7 d
双通道组（n =29）	5.73 ± 3.54	146.83 ± 48.84	54.37 ± 30.06	15.57 ± 7.49
全胃组（n =29）	4.78 ± 1.56	137.35 ± 56.85	58.32 ± 32.83	14.20 ± 9.24
t 值	0.88	1.33	3.00	0.60
P 值	0.238	0.136	0.613	0.315

表 5 两组患者术后随访情况比较 （$\bar{x} \pm s$）

Table 5 Comparison of postoperative follow-up between the two groups （$\bar{x} \pm s$）

组别	血红蛋白 /（g/L）			
	术前	术后 1 个月	术后 2 个月	术后 3 个月
双通道组（n =29）	133.03 ± 15.58	113.67 ± 13.78	113.58 ± 12.97	108.58 ± 13.65
全胃组（n =29）	132.25 ± 13.95	109.50 ± 14.00	106.35 ± 6.70	104.65 ± 7.75
t 值	16.33	9.07	4.22	0.99
P 值	0.348	0.397	0.031	0.004
组别	白蛋白 /（g/L）			
	术前	术后 1 个月	术后 2 个月	术后 3 个月
双通道组（n =29）	42.45 ± 6.58	36.43 ± 3.26	41.76 ± 3.34	41.45 ± 3.68
全胃组（n =29）	45.35 ± 6.83	36.35 ± 3.78	39.65 ± 3.87	38.45 ± 4.96
t 值	0.77	3.99	4.78	1.07
P 值	0.740	0.158	0.152	0.035
组别	体重较术前减少情况 /%			
	术后 1 个月	术后 2 个月	术后 3 个月	
双通道组（n =29）	8.73 ± 3.61	7.03 ± 2.26	7.35 ± 3.57	
全胃组（n =29）	12.74 ± 2.90	14.57 ± 4.65	13.40 ± 3.63	
t 值	0.53	1.89	1.00	
P 值	0.009	0.003	0.001	

3 讨论

在临床工作中，外科医生对于早期近端胃癌的手术方式往往面临两难的选择，这也是当下研究的热点，近端胃切除、食管残胃吻合术，优点是操作简单，符合人的正常生理，但因该术式破坏了下段食管括约肌和贲门结构，术后易出现反酸、烧心等反流性食管炎症状，将严重影响患者的生活质量，使得该术式在临床工作中应用较少。而全胃切除、食管空肠 Roux-en-Y 吻合术，因其完全切除整个胃，失去了胃的内分泌功能，导致术后易出现慢性营养不良和贫血等并发症。早期胃癌患者，病变往往较局限，术中除局部的淋巴结清扫外，切除肿瘤边缘近、远端 3 cm 即可达到根治性切除的目的，行全胃切除破坏了远端胃的正常生理功能，术后往往并发体重下降、严重贫血及营养吸收障碍，严重影响患者的生活质量，且患者本身也大多希望能保留部分胃组织。日本的 JCOG 1401 研究结果证实：对于临床 Ⅰ 期的近端胃癌患者，腹腔镜辅助全胃或近端胃切除手术均是安全可行的 [3]。

AIKOU 等 [4] 在 1988 年首先报道了在近端胃切除后消化道重建中应用双通路吻合的方式，并取得了良好效果。顾名思义，双通路吻合保留了食管空肠通路和十二指肠通路，较全胃切除、食管空肠 Roux-en-Y 吻合更接近消化道的正常生理结构，保留的远端残胃可以增加患者术后的进食量，减少贫血及营养不良的发生；保留胃窦的间置空肠双通路术式，因残胃有一定储袋作用，且进食具备双通道路径，能较好地预防反流性食管炎和倾倒综合征；保留十二指肠路径，能有效刺激胆汁分泌，降低胆结石的发生率；保留胃窦的残胃，就保留了大部分胃内分泌及消化液分泌功能，降低了贫血、缺钙等远期并发症发生，改善患者的生活质量，而且手术重建术式结构简单，操作难度小，是胃上部癌根治术较为理想的消化道重建方式。NOMURA 等 [5] 的研究显示，双通路吻合术式的患者餐后血糖及胰岛素分泌更加平稳，提示糖耐量异常的患者更加适合双通路术式，可以为伴有糖耐量异常的胃癌患者提供更加个体化的选择。NAKAMURA 等 [6] 的研究表明，近端胃切除双通路手术与传统的近端胃切

除食管残胃吻合术相比，可大大减少术后反流性食管炎的发生率。近年来，随着技术的发展，越来越多日本和韩国专家报道了近端胃切除双通道重建手术，且对术式进行改良，使得该手术方式更加简单易行，有效地降低了并发症的发生率，相关的临床研究也在开展中[7-8]。

本研究选取一组年龄、性别、肿瘤特征和 TNM 分期与双通道组一致的全胃切除 Roux-en-Y 消化道重建术患者队列作为对照组，尽量减少预先处理因素的影响。因此，两组患者的基线特征差异无统计学意义。笔者认为，这种统计方法提高了根据手术方式对短期结果进行比较的准确性。

本研究中，两组患者的手术时间、术中出血量、肛门首次排气时间、术后首次进食时间及术后住院时间两组比较，差异均无统计学意义，而淋巴结清扫量双通道组少于全胃切除组，两组比较，差异有统计学意义，而双通道组淋巴结清扫量较少的原因是：保留远端胃的术式，未进行第 5 组和第 6 组淋巴结的清扫。有研究[9]表明，早期近端胃癌中未发现第 5 组和第 6 组淋巴结转移，说明早期近端胃癌第 5 组和第 6 组淋巴结转移率极低。故笔者考虑，双通道术式不会增加远期肿瘤复发的概率，同时也需要在后续的研究工作中进一步的观察及证实。

双通道术式的吻合口较全胃切除、食管空肠 Roux-en-Y 吻合术多一个，理论上增加了吻合口相关并发症的风险。本研究中，双通道组有 1 例吻合口狭窄患者，但该狭窄吻合口为食道空肠吻合口，考虑与双通道吻合无相关性，且两组患者均无吻合口出血及吻合口瘘的发生，这可能与现今吻合器械及吻合技术的进步有关。双通道组有 1 例患者发生胃瘫，这与保留残胃有相关性，但因双通道术式同时存在食管空肠路径，胃瘫时食物仍可通过空肠通路，对患者术后进食影响较小，且胃瘫的远期疗效均较为理想。同时，两组患者均无反流性食管炎、切口感染及淋巴瘘的发生。两组患者术后总体并发症的发生率比较，差异无统计学意义。这说明近端胃切除双通道吻合术式并不增加术后总体并发症的发生率。比较两组患者围术期白细胞、中性粒细胞及 CRP 的变化情况，差异无统计学意义，说明两种术式对患者围术期炎症反应的影响无明显差异。

而在术后的随访过程中，笔者发现，近端胃切除双通道吻合术患者近期生活满意度比全胃切除 Roux-en-Y 消化道重建术患者更高，术后体重下降也比全胃切除组较少，与 AHN 等[10]报道的双通道组术后 6 个月的体重减轻 5.9%，而全胃切除术的患者体重下降高达 16.0% 的结果一致。这可能与保留胃窦的间置空肠双通路术式有关，因残胃有一定储袋作用，致使患者的单次进食量增加，且保留的空肠残胃通路更接近人体正常的生理通道，同时，保留远端胃的事实可能对于术后患者的生活也存在积极的心理暗示。随访还发现，在术前、术后 1 及 2 个月，两组患者的血清白蛋白量比较，差异无统计学意义；术后 3 个月双通道组患者的血清白蛋白量比全胃切除组高。两组患者血红蛋白情况，在术前及术后 1 个月差异无统计学意义，术后 2 和术后 3 个月随访结果显示，双通道组血红蛋白量比全胃切除组高；说明保留远端胃的近端胃切除双通道吻合术较全胃切除术对于减少患者贫血及营养不良的发生确有作用。

综上所述，早期近端胃癌行腹腔镜辅助下近端胃切除双通道吻合术有较好的可行性和安全性，近期疗效满意，与全胃切除组对比，双通路术式在并不增加围术期并发症发生率的前提下，为早期近端胃癌患者提供了一个集微创与改善术后生活质量于一体的方法，使患者术后营养状况更好，术后体重下降率更低，这与我国其他几位学者[11-13]的研究结果一致。本研究有一定的局限性：这是一个回顾性研究，两组比较采用的资料有限；研究规模较小且时间较短。但本文是由一个匹配的队列设计的，选择的患者年龄、性别、BMI、合并症和肿瘤特征均相匹配，笔者希望这种选择能因指标差异小而有所补偿。同时，对于该术式的进一步效果观察，将在今后的工作中加大样本量，并继续对患者进行更加长期的随访，以获得更加准确且有力的证据，来了解近端胃切除双通路吻合术在临床中的可行性及安全性。在我国的早期胃癌诊断率逐步上升的趋势下，必须尽早去了解、学习和开展这些相关技术，用来更好地造福患者。

参 考 文 献：

[1] YANG L, ZHENG R, WANG N, et al. Incidence and mortality of stomach cancer in China, 2014[J]. Chin J Cancer Res, 2018, 30(3): 291-298.

[2] 刘光艺，黄镇，王子卫. 第 8 版国际抗癌联盟和美国癌症联合委员会胃癌 TNM 分期系统简介及解读 [J]. 腹部外科，2017, 30(4): 241-245.

[2] LIU G Y, HUANG Z, WANG Z W. The 8th edition of the Union for

International Cancer Control and the American Joint Committee on Cancer gastric TNM staging system: explanation and elaboration[J]. Journal of Abdominal Surgery, 2017, 30(4): 241-245. Chinese

[3] KATAI H, MIZUSAWA J, KATAYAMA H, et al. Single-arm confirmatory trial of laparoscopy assisted total or proximal gastrectomy with nodal dissection for clinical stage I gastric cancer:Japan Clinical Oncology Group study JCOG1401[J]. Gastric Cancer, 2019, 22(5): 999-1008.

[4] AIKOU T, NATSUGOE S, SHIMAZU H, et al. Antrum preserving double tract method for reconstruction following proximal gastrectomy[J]. Jpn J Surg, 1988, 18(1): 114-115.

[5] NOMURA E, LEE S W, KAWAI M, et al. Functional outcomes by reconstruction technique following laparoscopic proximal gastrectomy for gastric cancer: double tract versus jejunal interposition[J]. World J Surg Oncol, 2014, 12: 20.

[6] NAKAMURA M, YAMAUE H. Reconstruction after proximal gastrectomy for gastric cancer in the upper third of the stomach:a review of the literature published from 2000 to 2014[J]. Surg Today, 2016, 46(5): 517-527.

[7] NOMURA E, KAYANO H, LEE S W, et al. Functional evaluations comparing the double-tract method and the jejunal interposition method following laparoscopic proximal gastrectomy for gastric cancer:an investigation including laparoscopic total gastrectomy[J]. Surg Today, 2019, 49(1): 38-48.

[8] PARK J Y, PARK K B, KWON O K, et al. Comparison of laparoscopic proximal gastrectomy with double-tract reconstruction and laparoscopic total gastrectomy in terms of nutritional status or quality of life in early gastric cancer patients[J]. Eur J Surg Oncol, 2018, 44(12): 1963-1970.

[9] SON M W, KIM Y J, JEONG G A, et al. Long-term outcomes of proximal gastrectomy versus total gastrectomy for upper-third gastric cancer[J]. J Gastric Cancer, 2014, 14(4): 246-251.

[10] AHN S H, JUNG D H, SON S Y ,et al. Laparoscopic double-tract proximal gastrectomy for proximal early gastric cancer[J]. Gastric Cancer, 2014, 17(3): 562-570.

[11] 王磊 , 柴大海 , 李军 , 等 . 双通路空肠间置术在近端胃癌根治术中的应用 [J]. 宁夏医科大学学报 , 2017, 39(9): 1053-1055.

[11] WANG L, CHAI D H, LI J, et al. Apply of double tract jejunal interposition in patients with proximal gastric cancer[J]. Journal of Ningxia Medical University, 2017, 39(9): 1053-1055. Chinese

[12] 王伟 , 马从超 , 汤东 , 等 . 空肠间置术在早期近端胃癌患者中应用效果评价 [J]. 中华普外科手术学杂志 : 电子版 , 2018, 12(5): 414-417.

[12] WANG W, MA C C, TANG D, et al. Effect of jejunal interposition in patients with early proximal gastric cancer[J]. Chinese Journal of Operative Procedures of General Surgery: Electronic Edition, 2018, 12(5): 414-417. Chiense

[13] 李双喜 , 李子禹 , 陕飞 , 等 . 完全腹腔镜近端胃切除双通路消化道重建术 [J]. 中华胃肠外科杂志 , 2016, 19(1): 84-85.

[13] LI S X, LI Z Y, SHAN F, et al. Complete laparoscopic proximal gastroresection and double channel digestive tract reconstruction[J]. Chinese Journal of Gastrointestinal Surgery, 2016, 19(1): 84-85. Chinese

本文引用格式：

罗德胜 , 徐宏涛 , 章平禄 , 等 . 早期近端胃癌行腹腔镜辅助下近端胃切除双通路吻合术的短期手术疗效观察 [J]. 中国内镜杂志 , 2020, 26(1): 1-8.

LUO D S , XU H T, ZHANG P L, et al. Short-term surgical outcomes of laparoscopic-assisted proximal gastrectomy with double channel digestive tract reconstruction for early proximal gastric cancer[J]. China Journal of Endoscopy, 2020, 26(1): 1-8. Chinese

（吴静 编辑）

DOI: 10.3969/j.issn.1007-1989.2020.01.002
文章编号：1007-1989（2020）01-0009-06

论 著

单猪尾抗反流可回收塑料支架在恶性胆道梗阻性疾病中的应用 *

齐静[1]，郝欣[1]，李建辉[1]，黄永辉[2]
（1. 承德市中心医院 消化内科，河北 承德 067000；
2. 北京大学第三医院 消化内科，北京 100191）

摘要：目的 在恶性胆道梗阻性疾病中，尤其是高位胆道梗阻性疾病，研制出减黄效果好、反流发生率及梗阻率低、便于回收的单猪尾抗反流可回收塑料支架。**方法** 对该院 34 例于 2017 年 2 月 1 日—2019 年 1 月 31 日因高位恶性胆道梗阻性疾病接受经十二指肠镜置入胆道支架治疗的患者进行分析。共置入塑料胆道支架 40 个，24 例患者仅置入 1 个普通塑料支架，4 例患者仅置入 1 个单猪尾塑料支架，6 例患者各置入 1 个普通塑料支架后发生梗阻，更换为单猪尾塑料支架。术后随访，比较患者肝功能变化情况、反流发生率及梗阻发生率。**结果** ①采用新型单猪尾塑料支架治疗高位恶性胆道梗阻性疾病，术后的肝功能指标、反流发生率及梗阻发生率与普通塑料支架相比，差异均有统计学意义（P <0.05）；②同一患者先后分别置入普通塑料支架及单猪尾塑料支架，术后的肝功能指标、反流发生率和梗阻发生率比较，差异均有统计学意义（P <0.05）。**结论** 单猪尾塑料胆道支架置入术后减黄效果好，反流发生率和梗阻率低，且支架更便于回收，是恶性胆道梗阻性疾病患者，尤其是高位胆道梗阻患者支架置入的更佳选择。

关键词： 恶性胆道梗阻；胆管支架；引流；姑息性治疗；内镜
中图分类号： R735.8；R657.43

Application of single pigtail anti-reflux recyclable plastic stent in malignant biliary tract obstruction*

Jing Qi[1], Xin Hao[1], Jian-hui Li[1], Yong-hui Huang[2]
*(1.Department of Gastroenterology, Chengde Central Hospital, Chengde, Hebei 067000, China;
2.Department of Gastroenterology, the Third Hospital of Peking University,
Beijing 100191, China)*

Abstract: Objective To develop a single pigtail anti-reflux and recyclable plastic stent in malignant biliary tract obstructive diseases especially in high biliary tract obstructive diseases. The stent should be with good yellowing reduction effect, low incidence of reflux and obstruction, and easy recovery. **Methods** 34 cases of high malignant biliary obstructive patients from 1st Feb 2017 to 31st Jan 2019 was implanted biliary stents via duodenum endoscope. The clinical data was analyzed: 40 plastic biliary stent was implanted, only 1 of them implanted common plastic stent, 4 of them implanted 1 single pigtail plastic stent, while the other 6 patients implanted 1 common plastic stent occurred obstruction and replaced single pigtail plastic stent. Postoperative follow-up was conducted to compare the changes of liver function, the incidence of reflux and the incidence of obstruction. **Results** New single-pigtail plastic stent was applied to treat high malignant biliary tract obstruction, and the postoperative liver function indexes, reflux incidence and re-obstruction incidence were significantly different from those of common plastic stent (P < 0.05); In the same patient, the common plastic stent and the single pigtail plastic stent were respectively implanted, and the

收稿日期：2019-01-02
* 基金项目：2019 年承德市科学技术研究与发展计划项目（No：201903A007）
[通信作者] 李建辉，E-mail：13831466260ljh@sina.com；Tel：13831466260

difference in postoperative liver function index, incidence of reflux and incidence of obstruction were statistically significant ($P < 0.05$). **Conclusion** Single pigtail plastic biliary stent implantation has good yellowing reduction effect, low reflux incidence and re-obstruction rate, and easier stent recovery, making it a better choice for patients with malignant biliary tract obstruction, especially those with high biliary tract obstruction.

Keywords: malignant biliary obstruction; biliary stent; drainage; palliative therapy; endoscope

近年来，恶性胆道梗阻性疾病的发病率逐年升高，但因其起病隐匿，早期不易被发现，往往发现时已进展至中晚期，如：肝门部胆管癌解剖位特殊，总体手术切除率不高，预后较差[1]。而十二指肠镜下胆管支架置入术因创伤小、经济适用性好、安全性高、并发症少和引流效果佳[2]而得到推广。支架分为金属支架及塑料支架，金属支架直径大，增加了支架通畅时间，但支架本身费用高，置入后不易移除。而塑料支架费用较低，易于拆除及更换，但通畅时间短，并发症发生率高[3]。因此，为进一步延长塑料胆管支架的通畅时间，提高减黄效果，降低反流发生率及再梗阻率，本院研制了单猪尾抗反流可回收塑料支架。

1 资料与方法

1.1 一般资料

选取 34 例 2017 年 2 月 1 日— 2019 年 1 月 31 日因高位恶性胆道梗阻性疾病于承德市中心医院接受经十二指肠镜置入支架治疗的患者。其中，24 例患者仅置入 1 个普通塑料支架，男 18 例，女 6 例，平均年龄（65.11 ± 8.90）岁；4 例患者仅置入 1 个单猪尾塑料支架，男 3 例，女 1 例，平均年龄（68.80 ± 4.54）岁；6 例患者各置入 1 个普通塑料支架后发生梗阻，更换为单猪尾塑料支架，男 5 例，女 1 例，平均年龄（69.67 ± 4.96）岁。3 组患者一般临床基线资料（年龄、性别）组间比较，差异无统计学意义（P >0.05），具有可比性。术前明确告知患者及家属支架置入的必要性以及手术存在的相关风险、并发症等，并签署知情同意书，经医院伦理委员会审核并批准。

1.2 纳入标准

①通过临床表现、实验室检查及影像学检查或组织活检，明确诊断为高位恶性胆道梗阻性疾病，即梗阻部位位于肝门部；②同意接受经十二指肠镜置入支架治疗，并签署知情同意书。

1.3 排除标准

①有手术根治指征；②有严重心、肺、肾或其他脏器功能不全；③对造影剂过敏者；④随访过程中，患者合并其他严重疾病；⑤失访；⑥中途死亡或放弃治疗；⑦随访过程中支架自行脱落。

1.4 高位恶性胆道梗阻分型

高位恶性胆道梗阻的临床诊断标准采用美国癌症联合会（American Joint Commission Cancer，AJCC）的 Bismuth–Corlette 分型，根据肿瘤在肝门的位置和累及胆管的程度，从解剖学角度对其进行分类。共分为四型：Ⅰ型（肿瘤累及肝总管）患者 10 例，Ⅱ型（肿瘤累及肝总管分叉部）患者 14 例，Ⅲ$_a$型（肿瘤累及右肝管）患者 3 例，Ⅲ$_b$型（肿瘤累及左肝管）患者 3 例，Ⅳ型（肿瘤同时累及左右肝管）患者 4 例。

1.5 单猪尾型塑料支架设计

单猪尾型塑料支架包括支架本体、上侧翼、下侧翼和回收尾。支架本体呈管状，其外径与人体胆管的内腔相匹配，上侧翼为附着在支架本体外壁上部并斜向朝下的倒刺，下侧翼为附着在支架本体外壁下部并斜向朝上的倒刺。相向设置的上下侧翼能有效防止置入胆管的支架在胆管内发生移位。回收尾呈片状或半圆弧瓦状。见图 1。

图 1 单猪尾型支架
Fig.1 Single pigtail stent

1.6 治疗方法

1.6.1 器械设备及药品 数字胃肠机，十二指肠镜，乳头切开刀，导丝，造影管，圈套器，异物钳，支架推送器，普通塑料胆管支架，单猪尾型塑料胆管支架，多功能监护仪，导管吸氧装置，盐酸消旋山莨菪碱，注射用瑞芬太尼，复方泛影葡胺注射液。

1.6.2　术前准备　术前完善血常规、肝肾功能、电解质、凝血功能、心电图和胸片等检查，常规行碘过敏试验。术前 6 h 禁食禁饮，术中吸氧、常规心电监护。备齐急救设备及抢救药品。

1.6.3　手术方法　患者取左侧俯卧位，术前常规应用瑞芬太尼镇痛，十二指肠镜进镜至十二指肠降部，接近并固定在十二指肠乳头位置，使十二指肠乳头暴露在视野中心。插管成功后，回抽胆汁大于 10 ml，注入少量造影剂（小于抽出胆汁的二分之一）。明确狭窄上端位置及狭窄下端位置，用支架推送器置入胆管支架，观察胆汁引流情况，术毕。取出支架时，用圈套器套住猪尾或支架末段将支架取出。术后观察患者腹部体征、黄疸和生命体征变化；术后 6 h 测血淀粉酶和术后 1 周测肝功能。

1.6.4　普通塑料支架和单猪尾塑料支架放置区别　普通支架放置选择：支架长度标准为胆管支架远端超过胆管狭窄段以上大于 1 cm，近端露出十二指肠乳头外约 1 cm。单猪尾支架放置选择：支架主体长度超过胆管狭窄长度 2 cm 以上，且能使支架主体完全进入十二指肠乳头内，并距乳头开口不少于 2 cm，瓦状猪尾部分伸出十二指肠乳头外。

1.7　观察指标

观察患者采用不同支架置入前的肝功能指标、支架置入术后 1 周的肝功能指标、支架通畅时间、支架取出率、90 d 内肠液反流导致胆道感染的发生率及梗阻率。肠液反流导致胆道感染的发生率即为反流发生率，为术后 72 h 以上发生的胆道感染，与手术操作无相关性，患者可出现发热，应用抗生素治疗有效。支架通畅时间指支架置入以后至发生梗阻的时间，此时药物治疗无效，影像学检查可见梗阻段以上胆管扩张。

1.8　统计学方法

采用 SPSS 19.0 软件对数据进行统计分析，计数资料用率（%）表示，进行 χ^2 检验或确切概率法；计量资料用均数 ± 标准差（$\bar{x} \pm s$）表示，采用两独立样本 t 检验。检验水准为 $\alpha=0.05$。

2　结果

2.1　支架放置情况

34 例恶性胆道梗阻性疾病患者中，24 例仅放置普通塑料支架，4 例仅放置单猪尾型塑料支架（图 2），6 例放置普通塑料支架一段时间后发生梗阻，将支架取出后，另外再置入单猪尾塑料支架，支架置入成功率均为 100.00%。

2.2　支架置入术前后肝功能指标变化情况

普通塑料支架与单猪尾塑料支架在支架置入术前的总胆红素（total bilirubin，TBIL）、谷丙转氨酶（alanine transaminase，ALT）、碱性磷酸酶（alkaline phosphatase，ALP）、谷氨酰转肽酶（gamma-glutamyl transpeptidase，GGT）比较，差异均无统计学意义（$P>0.05$）。支架置入术后 1 周，TBIL、ALT、ALP 和 GGT 比较，差异均有统计学意义（$P<0.05$）。且同一患者普通塑料支架与单猪尾塑料支架置入术前的 TBIL、ALT、ALP 和 GGT 比较，差异均无统计学意义（$P>0.05$），而术后 1 周 TBIL、ALT、ALP 和 GGT 比较，差异均有统计学意义（$P<0.05$），其中单猪尾塑料支架置入术后肝功能指标降的快。见表 1 和 2。

2.3　支架置入术后通畅时间及支架取出成功率比较

普通塑料支架与单猪尾塑料支架置入术后，普通塑料支架胆道通畅时间（90.70 ± 9.85）d，单猪尾型塑料支架通畅时间（125.40 ± 16.27）d，两组比较，差异有统计学意义（$P<0.05$）。见表 3。且同一患者，普通塑料支架与单猪尾塑料支架置入术后支架通畅时间比较，差异有统计学意义（$P<0.05$）。见表 4。两组数据均显示，单猪尾塑料支架通畅时间更长。普通塑料支架与单猪尾塑料支架梗阻后取出成功率均为 100.00%。

2.4　支架置入术后反流发生率及梗阻率的比较

普通塑料支架与单猪尾塑料支架置入术后，普通塑料支架组反流发生率为 50.00%，90 d 内梗阻率为 50.00%，单猪尾塑料支架组反流发生率为 10.00%，90 d 内梗阻率为 0.00%。两组反流发生率及 90 d 内梗阻率比较，差异均有统计学意义（$P<0.05$）。见表 5。且同一患者普通塑料支架与单猪尾塑料支架置入术后，普通塑料支架组反流发生率为 83.33%，90 d 内

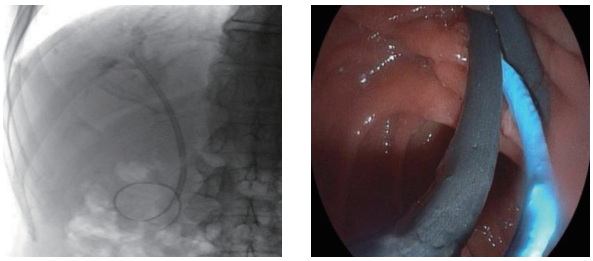

A　　B

A：单猪尾型支架置入后胆道造影；B：十二指肠镜下所见

图 2　单猪尾型支架置入

Fig.2　Single pigtail stent placement

梗阻率为 83.33%，单猪尾塑料支架组反流发生率为 0.00%，90 d 内梗阻率为 0.00%，两组患者反流发生率及 90 d 内梗阻率比较，差异均有统计学意义（P <0.05）。见表 6。

表 1　两组患者支架置入前后肝功能指标比较　（$\bar{x}$ ± s）

Table 1　Comparison of liver function indexes between the two groups before and after stent implantation　（$\bar{x}$ ± s）

组别	术前			
	TBIL/（μmol/L）	ALT/（u/L）	ALP/（u/L）	GGT/（u/L）
普通塑料支架（n =30）	249.65 ± 66.74	242.57 ± 13.62	400.00 ± 43.31	662.67 ± 56.58
单猪尾塑料支架（n =10）	244.22 ± 57.43	242.90 ± 11.99	385.40 ± 48.00	735.10 ± 59.34
t 值	0.23	0.07	0.90	3.47
P 值	0.567	0.343	0.600	0.855
组别	术后 1 周			
	TBIL/（μmol/L）	ALT/（u/L）	ALP/（u/L）	GGT/（u/L）
普通塑料支架（n =30）	97.09 ± 15.50	122.97 ± 22.33	294.57 ± 19.68	341.83 ± 38.97
单猪尾塑料支架（n =10）	86.80 ± 8.00	112.00 ± 13.71	290.05 ± 13.12	332.00 ± 25.17
t 值	2.00	2.79	0.90	0.74
P 值	0.022	0.046	0.045	0.025

表 2　同一患者普通塑料支架与单猪尾塑料支架置入前后肝功能指标比较　（$\bar{x}$ ± s）

Table 2　Comparison of liver function indexes before and after stent implantation of common plastic stent and single pigtail stent in the same patient　（$\bar{x}$ ± s）

组别	术前			
	TBIL/（μmol/L）	ALT/（u/L）	ALP/（u/L）	GGT/（u/L）
普通塑料支架（n =6）	246.88 ± 71.91	243.17 ± 15.74	408.00 ± 48.41	663.00 ± 60.60
单猪尾塑料支架（n =6）	255.43 ± 67.09	244.67 ± 11.45	382.00 ± 48.41	734.17 ± 64.76
t 值	0.21	0.19	0.93	1.97
P 值	0.840	0.398	1.000	0.769
组别	术后 1 周			
	TBIL/（μmol/L）	ALT/（u/L）	ALP/（u/L）	GGT/（u/L）
普通塑料支架（n =6）	98.47 ± 7.98	122.17 ± 9.26	296.83 ± 20.02	324.83 ± 24.60
单猪尾塑料支架（n =6）	86.36 ± 2.15	101.83 ± 18.21	293.33 ± 19.99	320.67 ± 44.80
t 值	3.59	2.44	0.37	2.00
P 值	0.035	0.017	0.027	0.048

表 3　两组患者支架置入术后支架通畅时间及支架取出成功率比较

Table 3　Comparison of stent patency time and success rate of stent removal between the two groups after stent implantation

组别	支架通畅时间 /d	支架取出成功率 例（%）
普通塑料支架（n =30）	90.70 ± 9.85	30（100.00）
单猪尾塑料支架（n =10）	125.40 ± 16.27	10（100.00）
t 值	8.13	–
P 值	0.031	–

表 4　同一患者普通塑料支架与单猪尾塑料支架置入术后支架通畅时间及支架取出成功率比较

Table 4　Comparison of stent patency time and success rate of stent removal after stent implantation of common plastic stent and single pigtail stent in the same patient

组别	支架通畅时间 /d	支架取出成功率 例（%）
普通塑料支架（n =6）	85.67 ± 7.20	6（100.00）
单猪尾塑料支架（n =6）	118.67 ± 16.77	6（100.00）
t 值	4.43	–
P 值	0.024	–

表 5　两组患者支架置入术后反流发生率及 90 d 内梗阻率比较　例（%）

Table 5　Comparison of the reflux incidence and re–obstruction rates between the two groups after implantation　n（%）

组别	反流发生率	90 天内梗阻率
普通塑料支架（n =30）	15（50.00）	15（50.00）
单猪尾塑料支架（n =10）	1（10.00）	0（0.00）
χ^2 值	5.00	8.00
P 值	0.032	0.006

表 6　同一患者普通塑料支架与单猪尾塑料支架置入术后反流发生率及 90 d 内梗阻率比较　例（%）

Table 6　Comparison of the reflux incidence and re–obstruction rates after stent implantation of common plastic stent and single pigtail slent in the same patient　n（%）

组别	反流发生率	90 天内梗阻率
普通塑料支架（n =6）	5（83.33）	5（83.33）
单猪尾塑料支架（n =6）	0（0.00）	0（0.00）
χ^2 值	8.57	8.57
P 值	0.015	0.015

3　讨论

近年来，恶性胆道梗阻性疾病发病率逐年递增，尤其是高位胆道梗阻性疾病，它是肝外胆道梗阻的主要类型，发病率占据所有恶性胆道梗阻性疾病的 50% ~ 60%[4–5]。而恶性胆道梗阻性疾病病情进展，可发生梗阻性黄疸、肝肾衰竭和胆道感染等并发症，病死率极高[6]。但因恶性胆道梗阻性疾病起病隐匿的特点，许多患者诊断时已进展至疾病的晚期[7]，无法行外科根治性手术治疗。随着内镜学科的飞速发展，内镜下逆行胰胆管造影（endoscopic retrograde cholangiopancreatography，ERCP）技术日趋成熟，操作起来也相对容易，在患者能够耐受的范围内，可进行多次手术操作来达到更佳的治疗效果，总体实施起来安全性较高，并发症发生率也相对较少。因此，无论是在诊断还是治疗方面，ERCP 都占有重要地位，也逐渐成为解除胆道梗阻的首选方法，内镜下胆道支架置入术也成为延长患者生存期、改善生活质量的重要方法[8]。但支架种类繁多，国内外很多研究中心指出，相比金属支架，塑料支架置入后容易取出、价格相对低廉、便于更换，在某种程度上有一定的优势，故临床患者更容易接受塑料胆道支架置入[9]。随着支架置入时间的延长，支架阻塞率也随之增高。有研究[10]显示，许多消化内镜中心每 3 个月常规更换一次支架，这使得支架的应用也在一定程度上受到限制。同时，支架置入后容易发生胆道感染，近期胆道感染多与手术操作相关，远期胆道感染涉及到多种因素。有研究[11]显示，胆道感染常见原因为肿瘤生长进入支架后造成支架堵塞；细菌聚集在支架内部造成支架堵塞；胆汁排出不畅，产生胆泥淤积在胆道支架内；肿瘤坏死组织聚集在支架内造成堵塞；最终的结果就是导致胆汁排出受阻、引流不畅，从而发生胆道感染。另外，支架置入或 Oddi 括约肌切开术导致 Oddi 括约肌的“阀门”作用被破坏，致使肠液、食物反流进入胆道内[12–14]，从而使肠道菌群通过受损的黏膜感染入侵血液，也可导致胆道感染的发生。因此，解除胆道支架梗阻、促进胆汁引流和通畅胆道是燃眉之急[15]。针对国内外胆道支架应用的一些弊端，本院研究小组提出新型的单猪尾抗反流可回收塑料支架。

本研究中，单猪尾塑料胆道支架置入术后患者的肝功能恢复快，减黄效果更好，支架通畅时间更长；同时，反流发生率及梗阻率均较普通塑料支架低。胆道感染发生的可控因素主要为胆泥淤积和肠液反流。

本研究显示，同一患者先后分别置入普通塑料支架及单猪尾塑料支架，随着肿瘤的生长，置入单猪尾塑料支架后，反流发生率及梗阻率仍较普通塑料支架低。且单猪尾塑料支架优势主要体现在具有回收尾结构，能减少肠液反流，降低胆道感染的发生率，回收尾结构还可以产生毛细现象，促进胆汁引流，仅需要牵拉瓦状猪尾即可将支架取出，便于支架的回收。

综上所述，在治疗恶性胆道梗阻性疾病中，尤其是治疗高位恶性胆道梗阻性疾病，单猪尾塑料胆道支架是更佳选择。

参 考 文 献：

[1] 程鹏瑞，苏洋．肝门部胆管癌的诊治现状 [J]. 中国普外基础与临床杂志，2018, 25(11): 1398-1402.

[1] CHENG P R, SU Y. Progress in diagnosis and treatment of hilar cholangiocarcinoma[J]. Chinese Journal of Bases and Clinics in General Surgery, 2018, 25(11): 1398-1402. Chinese

[2] 庄伟，李玉梅，周美树，等．内镜下置人胆管支架治疗恶性胆道梗阻的临床应用 [J]. 武警医学，2009, 20(9): 788-790.

[2] ZHUANG W, LI Y M, ZHOU M S, et al. Clinical application of endoscopic biliary endoprosthesis for treatment of malignant biliary obstruction[J]. Medical Journal of the Chinese People's Armed Police Forces, 2009, 20(9): 788-790. Chinese

[3] 于泓，缪林．胆管癌支架治疗的现状及进展 [J]. 世界华人消化杂志，2014, 22(5): 648-653.

[3] YU H, MIAO L. Biliary stenting for cholangiocarcinoma: an update[J]. World Chinese Journal of Digestology, 2014, 22(5): 648-653. Chinese

[4] 刘宇斌，简志详，区金锐，等．高位胆管癌的诊断和手术方式的选择 [J]. 实用医学杂志，2004, 20(6): 640-641.

[4] LIU Y B, JIAN Z X, OU J R, et al. Diagnosis and surgical options of hilar cholangiocarcinoma[J]. The Journal of Practical Medicine, 2004, 20(6): 640-641. Chinese

[5] 陈述海，康晓亮，朱呈瞻，等．肝门胆管癌伴梗阻性黄疸患者术前肝功能评估及干预研究进展 [J]. 山东医药，2018, 58(41): 90-94.

[5] CHEN S H, KANG X L, ZHU C Z, et al. Preoperative evaluation and intervention of hepatic function in patients with hilar cholangiocarcinoma with obstructive jaundice[J]. Shandong Medical Journal, 2018, 58(41): 90-94. Chinese

[6] PETROWSKY H, HONG J C. Current surgical management of hilar and intrahepatic cholangiocarcinoma: the role of resection and ortho-topic liver transplantation[J]. Transplant Proc, 2009, 41(10): 4023-4035.

[7] 包志鹏，夏医君．肝门胆管癌诊断的研究进展 [J]. 内蒙古医学杂志，2018, 50(7): 790-793.

[7] BAO Z P, XIA Y J. Progress in the diagnosis of hilar cholangiocarcinoma[J]. Inner Mongolia Medical Journal, 2018, 50(7): 790-793. Chinese

[8] 王晓洋，桂若虎，郑新平，等．经内镜下逆行胰胆管造影置入支架治疗恶性胆管梗阻的分析 [J]. 世界最新医学信息文摘：电子版，2017, 17(45): 114-115.

[8] WANG X Y, GUI R H, ZHENG X P, et al. Analysis of endoscopic retrograde cholangiopancreatography stent implantation for malignant bile duct obstruction[J]. World Latest Medical Information: Electronic Edition, 2017, 17(45): 114-115. Chinese

[9] 吕尚东，方哲平，张法标，等．抗反流塑料支架治疗胆道恶性梗阻 22 例分析 [J]. 中国内镜杂志，2016, 22(12): 16-19.

[9] LÜ S D, FANG Z P, ZHANG F B, et al. Analysis of anti-reflux plastic stent for treating malignant biliary obstruction in 22 patients[J]. Chinese Journal of Endoscopy, 2016, 22(12): 16-19. Chinese

[10] 张燕宁，黄晓俊．恶性胆道梗阻的内镜下治疗进展 [J]. 国际消化病杂志，2013, 33(3): 145-148.

[10] ZHANG Y N, HUANG X J. Progress in endoscopic treatment of malignant biliary obstruction[J]. International Journal of Digestive Diseases, 2013, 33(3): 145-148. Chinese

[11] KHAN S A, DAVIDSON B R, GOLDIN R D, et al. Guidelines for the diagnosis and treatment of cholangiocarcinoma: an update[J]. Gut, 2012, 61(12): 1657-1669.

[12] 胡亦懿，杜国平，李凤棉，等．内镜下十二指肠乳头括约肌切开和球囊扩张对胆囊功能影响的研究 [J]. 中华消化内镜杂志，2014, 31(1): 9-13.

[12] HU Y Y, DU G P, LI F M, et al. Effect of EST and EPBD on gallbladder function[J]. Chinese Journal of Digestive Endoscopy, 2014, 31(1): 9-13. Chinese

[13] 孙海，张丰深，邓小明，等．ERCP 术后急性胆囊炎的临床特点及诊治 [J]. 第三军医大学学报，2013, 35(13): 1430-1431.

[13] SUN H, ZHANG F S, DENG X M, et al. Clinical characteristics and diagnosis and treatment of acute cholecystitis after ERCP[J]. Journal of Third Military Medical University, 2013, 35(13): 1430-1431. Chinese

[14] MISRA S P, DWIVEDI M. Reflux of duodenal contents and cholangitis in patients undergoing self-expanding metal stent placement[J]. Gastrointest Endosc, 2009, 70(2): 317-321.

[15] 黄继续，陈蓉蓉，翁溢鑫，等．介入治疗梗阻性黄疸患者胆道感染的影响因素分析 [J]. 中华医院感染学杂志，2019, 29(3): 415-417.

[15] HUANG J X, CHEN R R, WENG Y X, et al. Influencing factors of biliary tract infection after interventional therapy in the patients with obstructive jaundice[J]. Chin J Nosocomial, 2019, 29(3): 415-417. Chinese

本文引用格式：

齐静，郝欣，李建辉，等．单猪尾抗反流可回收塑料支架在恶性胆道梗阻性疾病中的应用 [J]. 中国内镜杂志，2020, 26(1): 9-14.

QI J, HAO X, LI J H, et al. Application of single pigtail anti-reflux recyclable plastic stent in malignant biliary tract obstruction[J]. China Journal of Endoscopy, 2020, 26(1): 9-14. Chinese

（彭薇 编辑）

DOI: 10.3969/j.issn.1007-1989.2020.01.003
文章编号：1007-1989（2020）01-0015-05

论 著

腹腔镜与开放结肠切除术治疗结肠脾曲癌的长期结局比较

齐长磊，张一中，帅勇锋，王小军
（宁波大学医学院附属医院 胃肠外科，浙江 宁波 315000）

摘要：目的 比较腹腔镜与开放结肠切除术治疗结肠脾曲癌的长期结局，采用倾向评分配比法（PSM）比较两者之间的差异。**方法** 回顾性分析 2010 年 1 月—2017 年 1 月于该院行结肠切除术治疗的 124 例结肠脾曲癌患者的临床及随访资料。依据患者所行的手术方式，分为腹腔镜组及开放组。对患者采用 PSM 法进行 1∶1 匹配，匹配变量包括性别、体质指数（BMI）、临床分期及美国麻醉医师协会（ASA）分级。最终两组各有 48 例患者纳入研究。比较两组患者的短期及长期结局。**结果** 与开放组比较，腹腔镜组具有术中失血量较少、术后恢复较快及住院天数较短等特点。腹腔镜组与开放组的术后 30 d 并发症发生率比较，差异无统计学意义（P >0.05）；腹腔镜组与开放组的严重并发症发生率比较，差异无统计学意义（P >0.05）。两组患者的术中及术后 30 d 内死亡率均为 0。腹腔镜组与开放组患者的病理结果（TNM 分期、肿瘤分化状态等）比较，差异无统计学意义（P >0.05）。两组患者的肿瘤复发率、5 年总体生存率及 5 年无瘤生存率比较，差异均无统计学意义（P >0.05）。**结论** 腹腔镜结肠切除术治疗结肠脾曲癌与开放手术相比较，具有较好的短期结局及类似的长期结局。

关键词： 结肠脾曲癌；腹腔镜；结肠切除术；预后；微创外科
中图分类号： R735.35

Comparison of long-term outcomes after laparoscopic-assisted and open colectomy for splenic flexure cancer

Chang-lei Qi, Yi-zhong Zhang, Yong-feng Shuai, Xiao-jun Wang
(Department of Gastrointestinal Surgery, the Affiliated Hospital of Medical College of Ningbo University, Ningbo, Zhejiang 315000, China)

Abstract: Objective To use propensity score matching to compare long-term outcomes after laparoscopic-assisted and open colectomy for splenic flexure cancer (SFC). **Methods** Clinical data of 124 SFC patients underwent colectomy from January 2010 to January 2017 were retrospectively analyzed. According to the surgical approach were used, the patients were categorized into laparoscopy group and open group. The patients were matched at a ratio of 1 : 1 using PSM, with the match variables including gender, body mass index, clinical stage, and American Society of Anesthesiologists score. 48 patients in each group were ultimately included in this study and their short- and long-term outcomes were compared. **Results** Compared with the open group, the laparoscopy group had less blood loss, faster postoperative recovery, and shorter hospitalization stay. There was no statistically significant difference in the incidence of postoperative 30 day minor or major complications between the two groups. The intraoperative mortality and postoperative 30-day mortality were all 0% between the two groups. There was no statistically significant difference in pathological results between the two groups. There was no statistically significant difference in the tumor recurrence, 5-year overall survival, and 5-year disease-free survival rates between

收稿日期：2019-04-22
[通信作者] 张一中，E-mail：yizhong@vip.yeah.net；Tel：13505869358

the two groups. **Conclusion** Laparoscopic-assisted colectomy for SFC had the same long-term outcome as open colectomy.

Keywords: splenic flexure cancer; laparoscopy; colectomy; prognosis; minimally invasive surgery

结直肠癌是常见的恶性肿瘤之一[1-3]。手术切除是治疗结直肠癌最主要的方式[4-6]。开腹手术存在创伤较大、患者术后恢复较慢等不足。自从首例腹腔镜结直肠癌根治术于 20 世纪 90 年代开展以来，发表于《柳叶刀》、《新英格兰医学杂志》等权威期刊的研究表明，腹腔镜肿瘤根治术治疗结直肠癌能得到较好的短期结局及肿瘤学结局（病理结果、随访期间的肿瘤复发率、总体生存率及无瘤生存率），可以达到与传统开腹手术类似的治疗效果[7-12]。因此，腹腔镜手术已经广泛应用于结直肠癌的治疗之中。结肠脾曲癌在临床上不多见[13-15]。由于结肠脾曲癌发生率较低，且腹腔镜手术治疗结肠脾曲癌难度较大，腹腔镜手术比较开放手术治疗结肠脾曲癌的研究不多，有 3 篇论著[16-18]。这 3 篇论著中，1 篇仅涉及短期结局[18]，2 篇研究比较腹腔镜结肠切除术与开腹手术治疗结肠脾曲癌的长期结局[16-17]，然而这两项研究存在样本量较小、随访时间较短的缺点。本研究采用倾向评分配比法（propensity score matching，PSM）比较腹腔镜与开腹结肠切除术治疗结肠脾曲癌的长期结局。

1 资料与方法

1.1 一般资料

2010 年 1 月 — 2017 年 1 月共有 124 例符合下述纳入及排除标准的结肠脾曲癌患者于本院行根治性手术。将病理类型为直肠腺癌、治疗前的临床分期为 T_1–$3N_0$–$2M_0$、未切除其他脏器以及资料完整的患者纳入本研究。将行急诊手术、仅行探查术和未行根治性切除术的患者排除在外。

1.2 研究方法

依据患者的手术方式，将患者分为腹腔镜组（行腹腔镜结肠切除术）和开放组（行开腹结肠切除术）。通过 R 语言软件采用 PSM，依据年龄、性别、体质指数（body mass index，BMI）、临床分期及美国麻醉医师协会（American Society of Anesthesiologists，ASA）分级。对腹腔镜组和开放组患者进行 1 ∶ 1 匹配，最终两组各有 48 例患者纳入本研究。本研究回顾性地比较两组患者的术前一般资料、短期及长期结局。两组患者的术前一般资料比较，差异无统计学意义（P >0.05），具有可比性。见表 1。腹腔镜手术过程：患者采用气管插管全身麻醉，先切开乙状结肠系膜中线侧，扩展 Toldt’s 间隙，显露肠系膜下神经从及处理肠系膜下动脉，行保留肠系膜下动脉的淋巴结清扫，然后根部离断肠系膜下静脉；游离降结肠、乙状结肠后外侧，游离直肠上段后外侧；游离结肠脾曲，最后取出标本及吻合。开放组采取相同的手术原则。具体手术细节参见相关文献报道[16]。

表 1 两组患者临床资料比较

Table 1 Comparison of clinical data between the two groups

组别	年龄 / 岁	性别 / 例		BMI/（kg/m^2）	临床分期 / 例			ASA 分级 / 例		
		男	女		Ⅰ	Ⅱ	Ⅲ	Ⅰ	Ⅱ	Ⅲ
腹腔镜组（n =48）	57.75 ± 6.79	34	14	21.94 ± 1.99	14	24	10	34	9	5
开放组（n =48）	58.18 ± 5.75	30	18	20.45 ± 1.84	19	21	8	37	8	3
t/ χ^2 值	−0.34†	0.75		0.05†	−1.02			−0.74		
P 值	0.548	0.386		0.500	0.305			0.454		

注：† 为 t 值

1.3 术后并发症

术后并发症的严重程度采用瑞士学者 CLAVIEN 等[19] 于 2009 年提出的 Clavien–Dindo 分级标准，轻微并发症定义为 1 级和 2 级，严重并发症定义为 3、4 级和 5 级。患者出院后均给予随访。

1.4 统计学方法

采用 SPSS 25.0 软件包进行统计学分析，正态分布的计量资料采用均数 ± 标准差（$\bar{x} \pm s$）表示，计量资料比较采用 t 检验（正态分布）或 Wilcoxon 秩和检验（偏态分布）；分类资料的比较采用 χ^2 检验或

Mann-Whitney *U* 检验。采用 Kaplan-Meier 方法计算生存率，采用 Log-rank 检验比较生存率。$P<0.05$ 为差异有统计学意义。

2　结果

2.1　两组患者术中和术后资料比较

腹腔镜组有 4 例患者中转开腹。两组患者术中及术后 30 d 的死亡数为 0。腹腔镜组手术时间长于开放组，术中失血量少于开放组，术后首次肛门排气时间短于开放组，术后住院天数少于开放组，差异均有统计学意义（$P<0.05$）。术后 30 d 并发症发生率及严重并发症发生率比较，两组差异均无统计学意义（$P>0.05$）。两组患者病理资料（TNM 分期、肿瘤分化状态和切缘状态等）比较，差异均无统计学意义（$P>0.05$）。见表 2 和 3。

2.2　两组患者术后随访结果比较

腹腔镜组与开放组的中位随访时间分别为 44 和 48 个月，两组比较，差异无统计学意义（$P>0.05$）。随访期间，腹腔镜组与开放组各有 11 和 13 例患者死亡。腹腔镜组与开放组患者的肿瘤复发率、5 年总体生存率及 5 年无瘤生存率比较，差异均无统计学意义（$P>0.05$）。见表 4、图 1 和 2。

表 2　两组患者术中和术后资料比较

Table 2　Comparison of surgical outcomes between the two groups

组别	手术时间 /min	术中失血量 /ml	肛门首次排气时间 /d	术后住院时间 /d	术后并发症 / 例	严重并发症 / 例
腹腔镜组（n =48）	227.50 ± 39.59	134.25 ± 23.54	2.54 ± 0.87	7.25 ± 2.01	8	1
开放组（n =48）	212.91 ± 32.28	160.54 ± 28.74	3.87 ± 1.25	9.58 ± 2.51	9	1
t/ χ^2 值	1.97	3.21	2.54	5.21	0.07†	0.00†
P 值	0.032	0.025	0.038	0.012	0.789	1.000

注：† 为 χ^2 值

表 3　两组患者病理结果比较

Table 3　Comparison of pathological data between the two groups

组别	分化状态 / 例			淋巴结数量 / 枚	术后病理分期 / 例			切缘状态 / 例		
	良好	中等	差		Ⅰ级	Ⅱ级	Ⅲ级	R0	R1	R2
腹腔镜组（n =48）	19	18	11	18.21 ± 3.54	9	20	19	48	0	0
开放组（n =48）	21	20	7	19.78 ± 2.02	8	23	17	48	0	0
Z/t/ χ^2 值		−0.75[1)]		0.05[2)]		−0.19[3)]			0.00[3)]	
P 值		0.453		0.251		0.846			1.000	

注：1）为 Z 值；2）为 t 值；3）为 χ^2 值

表 4　两组患者随访结果比较　例

Table 4　Comparison of follow-up data between the two groups　n

组别	死亡		肿瘤复发		
	肿瘤复发	非肿瘤因素	局部复发	远处转移	同时
腹腔镜组（n =48）	10	1	10	5	2
开放组（n =48）	11	2	9	7	3
χ^2 值	0.22		0.17		
P 值	0.637		0.673		

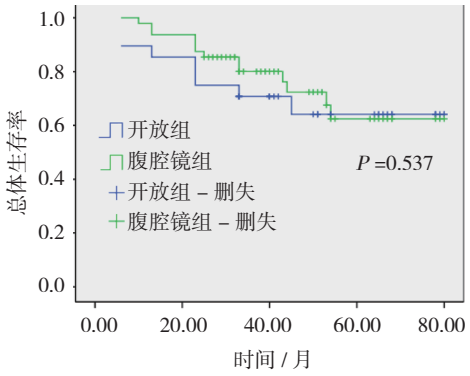

图 1　两组患者总体生存率比较

Fig.1　Comparison of overall survival rate between the two groups

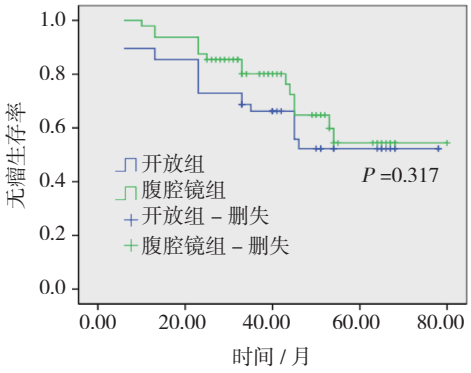

图 2　两组患者无瘤生存率比较

Fig.2　Comparison of disease-free survival rate between the two groups

3　讨论

结肠脾曲癌在临床上不多见，且腹腔镜结肠切除术治疗结肠脾曲癌难度较大。因此，既往的大型随机、临床对照试验为了确保研究的顺利进行，往往将结肠脾曲癌排除在外[7-11]。据笔者检索 PubMed、荷兰医学文摘、知网、万方和维普等数据库，目前有 3 篇论著报道腹腔镜手术与开放手术治疗结肠脾曲癌的疗效比较[16-18]。1 篇报道由日本学者 NAKASHIMA 撰写，该篇报道纳入了 55 例结肠脾曲癌患者，其中 33 例患者行腹腔镜手术，22 例患者行开腹手术，该报道表明，与开腹手术相比，腹腔镜结肠切除术治疗结肠脾曲癌具有术中失血量少、术后并发症少及术后恢复快等优点，然而并未比较长期结局[18]。1 篇韩国学者 KIM 等[16]的研究表明，腹腔镜结肠切除术治疗结肠脾曲癌可取得与开腹手术类似的长期结局，然而该研究[16]的样本量较小，腹腔镜组仅 33 例患者，开放组仅 18 例患者。1 篇由日本学者 OKUDA 等[17]报道，该报道表明，腹腔镜结肠切除术治疗结肠脾曲癌可取得与开腹手术类似的长期结局。本研究比较腹腔镜与开腹手术治疗结肠脾曲癌长期结局，结果表明，腹腔镜组与开放组患者的肿瘤复发率、5 年总体生存率及 5 年无瘤生存率比较，差异均无统计学意义（P >0.05）。

既往的研究中[16-18]，腹腔镜结肠切除术治疗结肠脾曲癌的平均术中出血量在 150 ~ 300 ml，本研究中术中出血量平均为 134.25 ml，且腹腔镜组的平均手术时间要长于开放组，与既往结果[16-18]类似。其原因在于：腹腔镜结肠切除术治疗结肠脾曲癌操作较为复杂。笔者相信，随着手术器械的不断改进及医师手术经验的不断积累，手术时间将会有所缩短。

既往的研究[16-18]中，腹腔镜结肠切除术治疗结肠脾曲癌的并发症发生率为 10% ~ 20%。常见的并发症包括吻合口瘘、肠梗阻等。有研究表明，行腹腔镜手术治疗结肠脾曲癌时，术后并发症发生率较开腹手术较低[18]，而有研究却表明两者类似[16-17]。本研究中，术后 30 d 并发症发生率及严重并发症发生率两者相当。其原因在于各个文献对并发症的定义不尽相同[16-18]。

目前，有两项研究比较腹腔镜与开腹手术治疗结肠脾曲癌的长期结局[16-17]。这两项研究中，腹腔镜与开腹手术的 5 年总体生存率和 5 年无瘤生存率均类似[16-17]。本研究中，腹腔镜与开腹手术的 5 年总体生存率和 5 年无瘤生存率比较，差异无统计学意义。由于本研究是单中心研究结果，故笔者将其与发表于权威医学期刊上的腹腔镜手术治疗结直肠癌的长期结局[20-25]比较，发现结局类似。

目前，腹腔镜结肠切除术与开腹手术治疗结肠脾曲癌的优劣性比较尚无高级别循证医学证据。虽然前瞻性随机对照试验是目前评价某一治疗方法临床疗效的金标准，但在实际应用中，由于受研究对象、时间、经费以及伦理学等因素的制约，往往面临较大困难。而 PSM 有效利用了临床实践中的观察性数据，有效降低观察性研究中的混杂偏倚和选择性偏倚，获得类似前瞻性随机对照试验的效果，被普遍认为是一类非常实用、新颖且具有公信力的统计学方法。近年来，越来越多的学者将 PSM 这一研究方法应用于肺癌、胃癌等领域，但其在结肠脾曲癌的研究较少。本研究采用 PSM 的方法，最大程度地降低了回顾性研究的偏倚缺陷，进一步证实了腹腔镜结肠切除术应用于结肠脾曲癌患者的肿瘤学安全性。

综上所述，腹腔镜结肠切除术治疗结肠脾曲癌可以取得与开放手术类似的长期结局。

参 考 文 献：

[1] FAVORITI P, CARBONE G, GRECO M, et al. Worldwide burden of colorectal cancer: a review[J]. Updates Surg, 2016, 68(1): 7-11.

[2] SCHREUDERS E H, RUCO A, RABENECK L, et al. Colorectal cancer screening: a global overview of existing programmes[J]. Gut, 2015, 64(10): 1637-1649.

[3] CENTER M M, JEMAL A, SMITH R A, et al. Worldwide variations in colorectal cancer[J]. CA Cancer J Clin, 2009, 59(6): 366-378.

[4] ZHENG Z X, ZHENG R S, ZHANG S W, et al. Colorectal cancer incidence and mortality in China, 2010[J]. Asian Pac J Cancer Prev, 2014, 15(19): 8455-8460.

[5] WYLD L, AUDISIO R A, POSTON G J. The evolution of cancer surgery and future perspectives[J]. Nat Rev Clin Oncol, 2015, 12(2): 115-124.

[6] ANWAR S, FRASER S, HILL J. Surgical specialization and training-its relation to clinical outcome for colorectal cancer surgery[J]. Eval Clin Pract, 2012, 18(1): 5-11.

[7] Clinical Outcomes of Surgical Therapy Study Group, NELSON H, SARGENT D J, et al. A comparison of laparoscopically assisted and open colectomy for colon cancer[J]. N Engl J Med, 2004, 350(20): 2050-2059.

[8] FLESHMAN J, SARGENT D J, GREEN E, et al. Laparoscopic colectomy for cancer is not inferior to open surgery based on 5-year data from the COST Study Group trial[J]. Ann Surg, 2007, 246(4): 655-662.

[9] Colon Cancer Laparoscopic or Open Resection Study Group, BUUNEN M, VELDKAMP R, et al. Survival after laparoscopic surgery versus open surgery for colon cancer: long-term outcome of a randomised clinical trial[J]. Lancet Oncol, 2009, 10(1): 44-52.

[10] JAYNE D G, THORPE H C, COPELAND J, et al. Five-year follow-up of the Medical Research Council CLASICC trial of laparoscopically assisted versus open surgery for colorectal cancer[J]. Br J Surg, 2010, 97(11): 1638-1645.

[11] BAGSHAW P F, ALLARDYCE R A, FRAMPTON C M, et al. Long-term outcomes of the Australasian randomized clinical trial comparing laparoscopic and conventional open surgical treatments for colon cancer: the Australasian Laparoscopic Colon Cancer Study trial[J]. Ann Surg, 2012, 256(6): 915-919.

[12] PASCUAL M, SALVANS S, PERA M. Laparoscopic colorectal surgery: current status and implementation of the latest technological innovations[J]. World J Gastroenterol, 2016, 22(2): 704-717.

[13] SHAIKH I A, SUTTIE S A, URQUHART M, et al. Does the outcome of colonic flexure cancers differ from the other colonic sites[J]. Int J Colorectal Dis, 2012, 27(1): 89-93.

[14] BHANGU A, KIRAN R P, SLESSER A, et al. Survival after resection of colorectal cancer based on anatomical segment of involvement[J]. Ann Surg Oncol, 2013, 20(13): 4161-4168.

[15] NAKAGOE T, SAWAI T, TSUJI T, et al. Surgical treatment and subsequent outcome of patients with carcinoma of the splenic flexure[J]. Surg Today, 2001, 31(3): 204-209.

[16] KIM M K, LEE I K, KANG W K, et al. Long-term oncologic outcomes of laparoscopic surgery for splenic flexure colon cancer are comparable to conventional open surgery[J]. Ann Surg Treat Res, 2017, 93(1): 35-42.

[17] OKUDA J, YAMAMOTO M, TANAKA K, et al. Laparoscopic resection of transverse colon cancer at splenic flexure: technical aspects and results[J]. Updates Surg, 2016, 68(1): 71-75.

[18] NAKASHIMA M, AKIYOSHI T, UENO M, et al. Colon cancer in the splenic flexure: comparison of short-term outcomes of laparoscopic and open colectomy[J]. Surg Laparosc Endosc Percutan Tech, 2011, 21(6): 415-418.

[19] CLAVIEN P A, BARKUN J, DE OLIVEIRA M L, et al. The Clavien-Dindo classification of surgical complications: five-year experience[J]. Ann Surg, 2009, 250(2): 187-196.

[20] BISSOLATI M, ORSENIGO E, STAUDACHER C. Minimally invasive approach to colorectal cancer: an evidence-based analysis[J]. Updates Surg, 2016, 68(1): 37-46.

[21] FORMISANO G, MISITANO P, GIULIANI G, et al. Laparoscopic versus robotic right colectomy: technique and outcomes[J]. Updates Surg, 2016, 68(1): 63-69.

[22] KELLER D S, IBARRA S, HAAS E M. Minimally invasive colorectal surgery: status and technical specifications[J]. Minerva Chir, 2015, 70(5): 373-380.

[23] PARKER J M, FELDMANN T F, COLOGNE K G. Advances in laparoscopic colorectal surgery[J]. Surg Clin North Am, 2017, 97(3): 547-560.

[24] WHEALON M, VINCI A, PIGAZZI A. Future of minimally invasive colorectal surgery[J]. Clin Colon Rectal Surg, 2016, 29(3): 221-231.

[25] KARCZ W K, VON BRAUN W. Minimally invasive surgery for the treatment of colorectal cancer[J]. Visc Med, 2016, 32(3): 192-198.

本文引用格式：

齐长磊，张一中，帅勇锋，等. 腹腔镜与开放结肠切除术治疗结肠脾曲癌的长期结局比较 [J]. 中国内镜杂志，2020, 26(1): 15-19.

QI C L, ZHANG Y Z, SHUAI Y F, et al. Comparison of long-term outcomes after laparoscopic-assisted and open colectomy for splenic flexure cancer[J]. China Journal of Endoscopy, 2020, 26(1): 15-19. Chinese

（曾文军 编辑）

DOI: 10.3969/j.issn.1007-1989.2020.01.004
文章编号：1007-1989（2020）01-0020-05

论 著

急诊内镜手术对急性梗阻性化脓性胆管炎患者疗效及并发症发生率的影响

陈娓芳[1]，熊宇[1]，郭芳[1]，牛彦锋[2]，颜悦蓉[3]

[1. 华中科技大学同济医学院附属协和医院 消化内科，湖北 武汉 430022；2. 华中科技大学同济医学院附属协和医院 普外科，湖北 武汉 430022；3. 湖北文理学院附属医院（襄阳市中心医院）消化内科，湖北 襄阳 441021]

摘要：目的 研究急诊内镜手术对急性梗阻性化脓性胆管炎（AOSC）患者疗效及并发症发生率的影响。**方法** 回顾性分析 AOSC 患者的临床资料，对照组采取常规的手术方法治疗，研究组采用急诊内镜手术治疗。将两组患者的炎性因子表达、术后并发症发生率、住院时间、手术时间、肠胃恢复时间、腹部疼痛恢复时间和生命质量评分（QOL）进行比较。**结果** 研究组患者的炎性因子表达明显低于对照组患者（P <0.05）；研究组术后并发症发生率低于对照组（P <0.05）；研究组的住院时间和手术时间短于对照组（P <0.05）；研究组的肠胃恢复时间和腹部疼痛恢复时间少于对照组（P <0.05）；对照组 QOL 评分低于研究组（P <0.05）。**结论** 急诊内镜手术治疗 AOSC 具有疗效佳且并发症少的优点，优于传统的手术治疗。

关键词： 急性梗阻性化脓性胆管炎；急诊内镜手术；疗效；并发症
中图分类号： R657.4

Curative effect and complication of emergency endoscopic surgery for acute obstructive suppurative cholangitis

Wei-fang Chen[1], Yu Xiong[1], Fang Guo[1], Yan-feng Niu[2], Yue-rong Yan[3]

(1.Department of Gastroenterology, Union Hospital, Tongji Medical College, Huazhong University of Science and Technology, Wuhan, Hubei 430022, China; 2.Department of General Surgery, Union Hospital, Tongji Medical College, Huazhong University of Science and Technology, Wuhan, Hubei 430022, China; 3. Department of Gastroenterology, Xiangyang Central Hospital, Affiliated Hospital of Hubei University of Arts and Science, Xiangyang, Hubei 441021, China)

Abstract: Objective To study the curative effect and complication of emergency endoscopic surgery for acute obstructive suppurative cholangitis (AOSC). **Methods** 104 patients with AOSC were randomly divided into two groups. The control group was treated by routine operation, while the study group was treated by emergency endoscopic operation. The expression of inflammatory factors, the incidence of complications, hospitalization time, operation time, gastrointestinal recovery time, abdominal pain recovery time and QOL score were compared between the two groups. **Results** The expression of inflammatory factors in the study group was significantly lower than that in the control group (P < 0.05); the incidence of complications in the study group was lower than that in the control group (P < 0.05); the hospitalization time and operation time in the study group were less than those in the control group (P < 0.05); the recovery time of gastrointestinal and abdominal pain in the study group was less than that in the control group (P < 0.05); the QOL score in the control group was lower than that in the study group (P < 0.05). **Conclusion** Emergency endoscopic surgery for AOSC patients have better curative effect than conventional surgery with less complications.

收稿日期：2019-04-16
[通信作者] 颜悦蓉，E-mail：547742681@qq.com

Keywords: acute obstructive suppurative cholangitis; emergency endoscopic surgery; curative effect; complication

急性梗阻性化脓性胆管炎（acute obstructive suppurative cholangitis，AOSC）属于消化内科常见的危重突发疾病，发病人群集中在中老年群体，发病率呈逐年增加趋势[1-2]。AOSC 发病具有一定的复杂性和多样性，治疗十分棘手。既往常规的外科手术治疗包括对患者进行减压引流、开腹胆道等方式，术中的危险系数较高，术后患者可能出现败血症及急性胰腺炎等并发症，严重时可导致患者死亡[3-4]。随着医疗技术的发展，急诊内镜手术逐渐代替常规的外科手术成为治疗 AOSC 的主要方式，在不进行开腹的前提下对患者进行治疗，大大减少了手术对患者的危害[5-6]。本研究对 AOSC 患者行常规手术治疗及急诊内镜治疗，取得了较好的疗效。现报道如下：

1　资料与方法

1.1　一般资料

回顾性分析 2016 年 1 月 — 2019 年 1 月武汉协和医院消化内科和襄阳市中心医院消化内科诊治的 104 例 AOSC 患者的临床资料，根据治疗方法分为常规手术治疗（对照组）和急诊内镜手术治疗（研究组）。其中，对照组 52 例，男 30 例，女 22 例，年龄 55 ~ 76 岁，平均（56.4 ± 0.8）岁；研究组 52 例，男 32 例，女 20 例，年龄 52 ~ 73 岁，平均（54.8 ± 0.3）岁。对照组和研究组患者一般临床资料比较，差异无统计学意义（P >0.05），具有可比性。

纳入标准：①经症状体征、影像学检查等确诊为 AOSC；②凝血功能正常；③无严重心、脑、肺血管疾病史，无手术禁忌证。排除标准：排除合并其他急诊疾病、急性化脓性胆囊炎、重症胰腺炎及消化道穿孔等疾病，排除合并肝内胆管结石的患者。

1.2　治疗方法

对照组采取常规的手术治疗方式。行常规术前准备，术前禁食禁饮，密切监测心肺功能，做好术前准备。行胆囊切除术 + 胆总管探查术：将胆总管切开后，进行取石、冲洗等，根据患者胆总管直径，选择不同大小的 T 管置入胆总管引流。术后常规进行支持对症及抗生素治疗，保持引流的通畅性。

研究组采取急诊内镜手术治疗方式（包括内镜下逆行胰胆管造影和乳头括约肌切开）。术前禁食禁饮，内镜下观察结石的位置，确定十二指肠乳头的位置，通过 X 线透视下切开乳头。进行胆汁抽取前，先将胆道降压，再将造影剂注入，根据患者病情危急程度来选择合适的造影剂剂量。当胆结石直径 < 1 cm 时，可切开乳头括约肌或者使用扩张乳头括约肌球囊来取出结石；当胆结石的直径 > 1 cm 时，需切开乳头括约肌后进行取石，无法取出的大结石先使用机械碎石网篮将结石粉碎，然后取出。术后常规进行支持对症及抗生素治疗，保持引流的通畅性。

1.3　观察指标

统计两组患者的术后并发症发生率（败血症、急性胰腺炎、消化道出血和感染）、住院时间、肠胃恢复时间和腹部疼痛恢复时间。专业医护人员对两组患者进行生活质量评分（quality of life，QOL），包括身体状况、行为、社会活动和自评生活质量，满分为 100 分，分数越高表示患者的 QOL 越高。

1.4　统计学方法

采用 SPSS 20.0 软件进行统计学分析。计量资料用均数 ± 标准差（$\bar{x} \pm s$）表示，行 t 检验，计数资料采用 χ^2 检验。P <0.05 为差异有统计学意义。

2　结果

2.1　两组患者并发症发生率比较

研究组患者术后总并发症发生率（败血症、急性胰腺炎、消化道出血和感染）明显低于对照组，差异有统计学意义（P <0.05）。见表 1。

2.2　两组患者疗效指标比较

研究组患者住院时间、手术时间、肠胃恢复时间和腹部疼痛恢复时间均短于对照组，差异有统计学意义（P <0.05）。见表 2。

2.3　两组患者 QOL 评分比较

对照组患者治疗后 QOL 评分明显低于研究组，差异有统计学意义（P <0.05）。见表 3。

2.4　两组患者炎性因子表达比较

两组患者治疗前炎性因子表达比较，差异无统计学意义；治疗后，研究组患者的白细胞介素 -17（interleukin-17，IL-17）、白细胞介素 -10（interleukin-10，IL-10）和肿瘤坏死因子 -α（tumor necrosis factor-α，TNF-α）等炎性因子表达明显低于对照组，差异均有统计学意义（P <0.05）。见表 4。

表 1 两组患者并发症发生率比较 例（%）

Table 1 Comparison of complications between the two groups n（%）

组别	败血症	急性胰腺炎	消化道出血	感染	总并发症发生率
对照组（n =52）	9（17.3）	5（9.6）	4（7.7）	2（3.8）	20（38.4）
研究组（n =52）	3（5.8）	1（1.9）	2（3.8）	0（0.0）	6（11.5）
χ^2 值	2.36	1.59	0.18	0.51	8.67
P 值	0.125	0.207	0.674	0.475	0.003

表 2 两组患者疗效指标比较 （$\bar{x} \pm s$）

Table 2 Comparison of curative effects between the two groups （$\bar{x} \pm s$）

组别	住院时间 /d	手术时间 /h	肠胃恢复时间 /d	腹部疼痛恢复时间 /d
对照组（n =52）	16.8 ± 1.4	4.6 ± 1.3	5.2 ± 1.6	4.1 ± 1.2
研究组（n =52）	8.2 ± 1.3	2.2 ± 0.8	3.1 ± 0.9	2.8 ± 0.7
t 值	32.46	11.34	8.25	6.75
P 值	0.000	0.000	0.000	0.000

表 3 两组患者 QOL 评分比较 （分，$\bar{x} \pm s$）

Table 3 Comparison of QOL score between the two groups （score，$\bar{x} \pm s$）

组别	身体状况	行为	自评生活质量	社会活动
对照组（n =52）				
治疗前	72.3 ± 2.1	69.5 ± 3.2	73.1 ± 2.7	72.1 ± 2.4
治疗后	77.2 ± 2.4	74.6 ± 2.6	77.5 ± 3.2	75.4 ± 3.7
t 值	11.08	8.92	7.58	5.39
P 值	0.000	0.000	0.000	0.000
研究组（n =52）				
治疗前	72.1 ± 2.6	69.4 ± 3.5	73.2 ± 2.9	72.2 ± 2.6
治疗后	81.3 ± 3.8	83.3 ± 5.8	83.9 ± 6.3	81.3 ± 4.9
t 值	14.41	14.79	11.13	11.83
P 值	0.000	0.000	0.000	0.000
$t_{组间治疗后}$值	6.58	9.87	6.53	6.93
$P_{组间治疗后}$值	0.000	0.000	0.000	0.000

表 4 两组患者炎性因子表达比较 （$\bar{x} \pm s$）

Table 4 Comparison of inflammation factors between the two groups （$\bar{x} \pm s$）

组别	IL-17/（μg/ml）		IL-10/（mg/L）		TNF-α/（mg/L）	
	治疗前	治疗后	治疗前	治疗后	治疗前	治疗后
对照组（n =52）	32.2 ± 3.4	25.3 ± 3.2	25.8 ± 3.4	18.6 ± 3.2	0.9 ± 0.4	0.7 ± 0.2
研究组（n =52）	32.3 ± 3.6	13.2 ± 1.1	25.5 ± 3.9	11.6 ± 1.5	0.9 ± 0.2	0.5 ± 0.1
t 值	0.15	25.78	0.42	14.28	0.00	6.45
P 值	0.885	0.000	0.677	0.000	1.000	0.000

3　讨论

AOSC 是最常见的胆道外科疾病之一，发病机制主要是因为患者体内出现细菌感染和胆管梗阻，使胆管内压异常升高，损害了体内的肝胆血屏障，并使一些细菌滋生在血循环中，从而对肝胆系统造成严重的损害，并影响其他身体器官，导致全身性严重感染，是一种危重性疾病，除此之外，还伴随有多种并发症，且病情具有突发性[6]。AOSC 发生胆道梗阻的位置可以在肝内和肝外，会出现病情严重程度不同的腹痛与黄疸等。AOSC 患者均会合并胆管炎等急性胆道感染。这对患者的生命健康造成极坏的影响[7]。由于病情的突发性和危重性，使患者遭受持续的弛张热，黄疸症状日渐加重，肝功能也出现障碍，神志模糊。而病情发展至严重阶段，会出现微循环障碍，体内的酸碱及水、电解质严重失衡，内环境稳态呈现代谢障碍，体内主要的脏器皆出现功能障碍。除此之外，AOSC 与患者过度分泌炎症细胞因子和自身机体免疫机制过于激活息息相关，过多的炎症因子（TNF-α、IL-17 和 IL-10 等）可能使患者机体的功能出现衰竭[8]。IL-17 为前炎性因子的一种，本身对细胞的免疫调节和分泌发挥效用，在患者患病期间，体内的 IL-17 的表达将会比正常人高[9]。TNF-α 是抑炎因子的一种，激活 T 淋巴细胞来发挥其抑制作用。IL-10 作为一种具有广泛性的炎症因子，在 AOSC 疾病中起到了关键的参与作用，与 IL-17 因子一样，在 AOSC 患者体内表达水平明显升高。

外科手术是 AOSC 的常规治疗方式。术中通过胆总管切开取石及术后 T 管引流等方法对患者进行治疗，病情可以得到一定的控制，但对于老年患者的治疗效果并不理想，且反复的手术会造成腹腔粘连，对肺部等相关的器官造成伤害[10-11]。急诊内镜手术属于微创手术的形式，近年来随着医疗技术的发展和进步，内镜手术操作逐渐成熟，相比较外科手术，急诊内镜手术时间短、创口小。对于老年患者来说，内镜手术并发症发生率较低，且术后肠胃功能影响小，能较快地进行正常饮食[12]。对于 AOSC 患者来说，取石后将鼻胆管放置，再进行胆管内清洗，能够减少炎症的出现，避免出现感染，即使取石失败，也可以先将鼻胆管放置，再根据患者的身体状况来选择合适的时间进行引流及取石，安全性较高[13-15]。本研究中，研究组术后并发症发生率低于对照组（P <0.05），住院时间和手术时间均短于对照组（P <0.05），肠胃功能恢复时间和腹部疼痛恢复时间均少于对照组（P <0.05）。采取急诊内镜手术对 AOSC 患者进行治疗，可以缩短手术时间和恢复时间，缓解了患者的病情，使患者在术后减少疾病的再次侵犯，取得了理想的疗效。

对患者进行手术治疗的同时，还应对患者进行日常心理干预治疗，以缓解患者的病情，因为负面情绪在一定程度上会影响患者的康复。AOSC 患者由于遭受疾病的折磨和物质上的压力，容易给患者造成一定的心理负担，滋生焦虑、恐惧等负面情绪，不利于后期的治疗。这就要求医护人员及时对患者的不良情绪进行疏导，让患者处于一个平和的心态，同时帮助患者建立对治疗的信心，形成较为良好的医患关系，并指导患者进行术后康复治疗。其次，要注重患者的饮食护理，合理的健康饮食可以增强患者的体质，对患者日后的康复起到重要作用，嘱患者术后多食用低糖和低脂类食物，戒酒戒烟，以降低胆道结石导致的 AOSC 发生率。本研究中，对照组的 QOL 评分低于研究组（P <0.05），表明采取急诊内镜手术对 AOSC 患者进行治疗，能够一定程度上促进患者恢复，也有利于提升术后的护理有效性。

综上所述，采用急诊内镜手术对 AOSC 患者进行治疗，操作难度小于常规的手术方式，且疗效佳、并发症少，值得进一步在临床进行推广。

参 考 文 献：

[1] NIU B L, CHEN N, LI P Z, et al. Changes of Foxo3a in PBMCs and its associations with stress hyperglycemia in acute obstructive suppurative cholangitis patients[J]. Oncotarget, 2017, 8(44): 76783-76796.

[2] MINAGA K, KITANO M, IMAI H, et al. Urgent endoscopic ultrasound-guided choledochoduodenostomy for acute obstructive suppurative cholangitis-induced sepsis[J]. World J Gastroenterol, 2016, 22(16): 4264-4269.

[3] MA C L, WANG L P, QIAO S, et al. Risk factors for death of elderly patients with acute obstructive suppurative cholangitis[J]. West Indian Med J, 2015, 65(2): 316-319.

[4] SINGH A, FENG Y, MAHATO N, et al. Role of high-mobility group box 1 in patients with acute obstructive suppurative cholangitis-induced sepsis[J]. J Inflamm Res, 2015, 8: 71-77.

[5] KYE B H, LEE Y S, CHO H M, et al. Comparison of long-term outcomes between emergency surgery and bridge to surgery for malignant obstruction in right-sided colon cancer: a multicenter retrospective study[J]. Annals of Surgical Oncology, 2016, 23(6): 1867-1874.

[6] 梁运啸 , 农兵 , 梁列新 . 非 X 线引导引流梗阻性化脓性胆管炎的临床价值 [J]. 中国内镜杂志 , 2016, 22(2): 22-25.

[6] LIANG Y X, NONG B, LIANG L X. Clinical value of drainage in the treatment of acute obstructive suppurative cholangitis without X-ray guided[J]. China Journal of Endoscopy, 2016, 22(2): 22-25. Chinese

[7] 周渠新 , 朱剑南 , 金凯 , 等 . 急性梗阻性化脓性胆管炎合并感染性休克患者的临床特征及治疗后相关指标变化 [J]. 中华医院感染学杂志 , 2018, 28(1): 88-91.

[7] ZHOU Q X, ZHU J N, JIN K, et al. Clinical characteristics of acute obstructive suppurative cholangitis patients complicated with septic shock and treatment outcomes[J]. Chinese Journal of Nosocomiology, 2018, 28(1): 88-91. Chinese

[8] 刘明成 , 宋秋花 . 舒肝宁注射液联合急诊经内镜逆行胰胆管造影治疗急性梗阻性化脓性胆管炎疗效及对血清和胆汁炎性因子的影响 [J]. 现代中西医结合杂志 , 2018, 27(16): 1717-1721.

[8] LIU M C, SONG Q H. Effect of Shuganing injection combined with emergency treatment by endoscopic retrograde cholangiopancreatog-raphy on acute obstructive suppurative cholangitis and its influence on serum and bile inflammatory factors[J]. Modern Journal of Integrated Traditional Chinese and Western Medicine, 2018, 27(16): 1717-1721. Chinese

[9] 王楠 , 赵佳 . 自拟消炎利胆汤对急性梗阻性化脓性胆管炎肝功能和炎症因子的影响 [J]. 中国中医急症 , 2018, 27(4): 657-659.

[9] WANG N, ZHAO J. Effect of self-made Xiaoyan Lidan decoction on liver function and inflammatory factors in acute obstructive suppurative cholangitis[J]. Journal of Emergency in Traditional Chinese Medicine, 2018, 27(4): 657-659. Chinese

[10] 贾宝兴 , 谭璐东 , 周奕彤 , 等 . 急诊腹腔镜胆道探查术治疗高龄危重急性胆管炎 [J]. 中华普通外科杂志 , 2016, 31(11): 921-923.

[10] JIA B X, TAN L D, ZHOU Y T, et al. Laparoscopic common bile duct exploration for acute severe cholangitis in elderly patients[J]. Chinese Journal of General Surgery, 2016, 31(11): 921-923. Chinese

[11] 卢清平 , 兰启龙 , 陈龙 , 等 . 内镜下金属支架联合择期腹腔镜手术在梗阻性结直肠癌中的应用 [J]. 中华胃肠外科杂志 , 2017, 20(6): 684-688.

[11] LU Q P, LAN Q L, CHEN L, et al. Endoscopic metallic stent followed by elective laparoscopic surgery for malignant colorectal obstruction[J]. Chinese Journal of Gastrointestinal Surgery, 2017, 20(6): 684-688. Chinese

[12] 牛放 , 孙诚谊 , 曾文英 , 等 . 加速康复外科理念下治疗性内镜逆行胰胆管造影术应用于老年胆胰疾病患者的安全性及有效性研究 [J]. 中国内镜杂志 , 2018, 24(5): 50-57.

[12] NIU F, SUN C Y, ZENG W Y, et al. Safety and efficacy of therapeutic endoscopic retrograde cholangiopancreatography for elderly patients with biliary and pancreatic diseases based on enhanced recovery after surgery[J]. China Journal of Endoscopy, 2018, 24(5): 50-57. Chinese

[13] 高青豹 , 李文刚 , 林明强 , 等 . 经内镜下逆行胰胆管造影术治疗急性梗阻性化脓性胆管炎患者疗效及感染病原菌调查 [J]. 实用肝脏病杂志 , 2019, 22(5): 740-743.

[13] GAO Q B, LI W G, LIN M Q, et al. Efficacy of endoscopic retrograde cholangiopancreatography for the treatment of patients with acute obstructive suppurative cholangitis[J]. Journal of Practical Hepatology, 2019, 22(5): 740-743. Chinese

[14] 詹建兴 , 凤利峰 , 申海军 , 等 . 不同引流术对急性梗阻性化脓性胆管炎的疗效观察 [J]. 肝胆外科杂志 , 2019, 27(2): 125-128.

[14] ZHAN J X , FENG L F, SHEN H J, et al. Different drainage curative effects of acute obstructive suppurative cholangitis[J]. Journal of Hepatobiliary Surgery, 2019, 27(2): 125-128. Chinese

[15] 颜海帆 , 李东 , 王国平 , 等 . 急性梗阻化脓性胆管炎的内镜治疗及细菌感染对预后的影响 [J]. 中华医院感染学杂志 , 2017, 27(10): 2275-2278.

[15] YAN H F, LI D, WANG G P, et al. Effect of endoscopy on acute obstructive suppurative cholangitis and influence of bacterial infections on prognosis [J]. Chinese Journal of Nosocomiology, 2017, 27(10): 2275-2278. Chinese

本文引用格式：

陈娓芳 , 熊宇 , 郭芳 , 等 . 急诊内镜手术对急性梗阻性化脓性胆管炎患者疗效及并发症发生率的影响 [J]. 中国内镜杂志 , 2020, 26(1): 20-24.

CHEN W F , XIONG Y, GUO F , et al. Curative effect and complication of emergency endoscopic surgery for acute obstructive suppurative cholangitis[J]. China Journal of Endoscopy, 2020, 26(1): 20-24. Chinese

（吴静 编辑）

DOI: 10.3969/j.issn.1007-1989.2020.01.005
文章编号：1007-1989（2020）01-0025-04

论 著

二氧化碳充气对无痛结肠镜诊疗患者舒适度的影响

张凌云，刘颖，刘佳，窦娴丽，孟德峰，孙学国
（青岛大学附属医院 消化内科，山东 青岛 266000）

摘要：目的 比较空气和二氧化碳充气对无痛结肠镜患者术后疼痛评分、腹胀持续时间及满意度的差异。**方法** 将 200 例无痛结肠镜患者随机分成两组（空气组和二氧化碳组），分别记录结肠镜诊疗的时间，待患者苏醒后评估腹痛评分、腹胀持续时间及满意度评分，使用 SPSS 16.0 统计软件分析数据。**结果** 空气组视觉模拟评分（VAS）为（1.42±0.55）分，二氧化碳组为（0.52±0.16）分，两组比较，差异有统计学意义（t =10.78，P <0.01）；空气组腹胀持续时间（45.60±16.78）min，二氧化碳组腹胀时间（21.31±19.67）min，两组比较，差异有统计学意义（t =10.13，P <0.01）；空气组结肠镜诊疗时间（10.55±5.33）min，二氧化碳组（10.96±5.23）min，两组比较，差异无统计学意义（t =−0.54，P >0.05）；空气组无痛结肠镜患者术后满意度（92.46±1.93）分，二氧化碳组（99.95±0.36）分，两组比较，差异有统计学意义（t =−37.95，P <0.01）。**结论** 无痛结肠镜诊治使用二氧化碳充气，明显减轻腹胀程度、减少 VAS 评分和缩短腹胀持续时间，提高患者舒适度和满意度。

关键词： 结肠镜；二氧化碳充气；丙泊酚；无痛；视觉模拟评分；满意度
中图分类号： R574.62

Impact of carbon dioxide insufflation on the comfort of patients underwent painless colonoscopy

Ling-yun Zhang, Ying Liu, Jia Liu, Xian-li Dou, De-feng Meng, Xue-guo Sun
(Department of Gastroenterology, the Affiliated Hospital of Qingdao University, Qingdao, Shandong 266000, China)

Abstract: Objective To compare the VAS score, abdominal distension and satisfaction of carbon dioxide insufflation on the patients underwent painless colonoscopy. **Methods** We divided 200 patients who underwent painless colonoscopy into two groups randomly (air insufflation group and carbon dioxide insufflation group), record and compared the maximal VAS score, the time of abdominal distension and satisfaction. All the data was analyzed by SPSS16.0. **Results** The maximal VAS score was (1.42 ± 0.55) score in the air insufflation group whereas (0.52 ± 0.16) score in the carbon dioxide insufflation group (t = 10.78, P < 0.01), the time of distension after painless colonoscopy was (45.60 ± 16.78) min in the air insufflation group whereas (21.31 ± 19.67) min in the carbon dioxide insufflation group (t = 10.13, P < 0.01), the patients' satisfaction in the air insufflation group was (92.46 ± 1.93) score, the carbon dioxide insufflation group was (99.95 ± 0.36) score, (t = -37.95, P < 0.01), the time of painless colonoscopy was (10.55 ± 5.33) min in the air insufflation group whereas (10.96 ± 5.23) min in the carbon dioxide insufflation group, (t = -0.54, P > 0.05). **Conclusion** Carbon dioxide insufflation during painless colonoscopy can decrease the patients' pain, shorten the time of abdominal distension and increase the patients' satisfaction after

收稿日期：2019-04-16
[通信作者] 孙学国，E-mail：sunxueguo@126.com；Tel：0532-82913072

painless colonoscopy.

Keywords: colonoscopy; carbon dioxide insufflation; Propofol; painless; VAS; satisfaction

随着科学的进步、内镜的发展、人们健康观念的转变及对健康体格检查的需求，结肠镜检查及治疗的数量与日俱增，但结肠镜检查术中及术后出现腹痛、腹胀等情况，让多数体检人群望而却步。结肠镜检查术后由于气体积聚而引起腹胀，腹胀可以随着气体的排出而不断减轻，但是此过程伴随着腹部绞痛，可持续数天并影响患者活动[1-6]。静脉复合麻醉结肠镜解决了患者术中腹痛、腹胀的问题，但是苏醒后的腹痛，尤其是腹胀成了首要问题。二氧化碳充气能明显减轻患者结肠镜检查中和检查后的疼痛[7]。本研究将二氧化碳注气引入到无痛结肠镜检查和治疗中，通过视觉模拟评分（visual analogue scale，VAS）、术后腹胀时间及患者满意度评分的对比研究，为二氧化碳气体在无痛结肠镜检查治疗过程中的推广使用，提供参考依据。

1 资料与方法

1.1 一般资料

选取 2018 年 11 月 1 日 — 2018 年 11 月 30 日在青岛大学附属医院崂山院区内镜诊疗中心预约无痛结肠镜诊疗的患者 200 例。按照诊室随机分为两组，试验组诊室患者使用中心气体二氧化碳，空气组诊室患者用空气，对照组所注入的气体为空气，试验组所注入的气体为医用高纯二氧化碳。两组患者年龄与结肠镜诊治时间比较，差异无统计学意义（P >0.05），具有可比性。见表 1。本研究经医院伦理委员会批准，由同一内镜医师进行操作，所有患者在肠镜检查前均签署内镜诊疗及麻醉知情同意书。排除标准：①麻醉师评估有心脏及呼吸系统疾病史或急性发作患者，风险高，患者放弃无痛；②肠道准备不合格。

1.2 方法

所有患者检查前均给予禁食 12 h，禁饮 2 h 以上，检查前 4 ~ 6 h 将聚乙二醇电解质散溶于 2 000 ml 温水中，分 8 次于 2 h 内匀速喝完，期间注意适当活动，避免静止不动，做好肠道清洁的准备工作。操作前均给予建立右手背浅静脉通道，滴注 5% 葡萄糖生理盐水（生理盐水用于糖尿病患者），吸氧，心电图、血压、经皮血氧饱和度监测，生命体征平稳，麻醉师常规给予丙泊酚、加罗宁、恩丹司琼注射液，待患者安静入睡，肌肉松弛，睫毛反射消失，心率、血氧饱和度、呼吸平稳后，即插入电子肠镜。术中根据需要可追加丙泊酚，以维持适当的镇静深度。两组患者分别注入空气和二氧化碳作为结肠的充注气体。两组患者由同一内镜医师操作，且均到达阑尾口，记录进镜时间，同时持续监测血氧饱和度、心率、血压和呼吸等，直至诊疗结束，送至恢复室苏醒。采用 100 mm 长的直观 VAS 量表尺，让患者对疼痛严重程度进行评分，VAS 量表的分值为 0 ~ 10 分，最左边分值是“0”，代表无痛苦；最右边的分值是“10”，代表有无法忍受的痛苦。在结肠镜检查结束后，60 min 内对患者疼痛严重程度进行评估，并填写 VAS 量表。48 h 后电话回访患者对无痛结肠镜诊疗的满意度评分（满意度评分为 100 分制，0 分为极度不满意，100 分为非常满意）和患者腹胀持续的时间。

表 1 两组患者一般资料比较 （$\bar{x} \pm s$）

Table 1 Comparison of general data between the two groups （$\bar{x} \pm s$）

组别	年龄 / 岁	结肠镜诊治时间 /min
空气组（n =100）	50.16 ± 4.31	10.55 ± 5.33
二氧化碳组（n =100）	50.57 ± 4.05	10.96 ± 5.23
t 值	−1.98	−0.54
P 值	0.783	0.592

1.3 观察指标

观察两组患者进镜的时间、在诊疗结束后腹痛的疼痛评分情况、诊疗后腹胀持续的时间及患者的满意度评分。

1.4 统计学方法

采用 SPSS 16.0 软件作统计学分析。计量资料以均数 ± 标准差（$\bar{x} \pm s$）表示，采用 t 检验，P <0.05 为差异有统计学意义。

2 结果

两组患者术后 VAS 评分、腹胀时间和满意度比较，差异均有统计学意义（P <0.05）。见表 2。

表 2　两组患者术后舒适度和满意度比较　（$\bar{x} \pm s$）

Table 2　Comparison of comfort level and satisfaction after operation between the two groups　（$\bar{x} \pm s$）

组别	VAS 评分 / 分	术后腹胀时间 /min	术后满意度 / 分
空气组（n =100）	1.42 ± 0.55	45.60 ± 16.78	92.46 ± 1.93
二氧化碳组（n =100）	0.52 ± 0.16	21.31 ± 19.67	99.95 ± 0.36
t 值	10.78	10.13	–37.95
P 值	0.000	0.000	0.000

3　讨论

结肠镜检查是诊断结肠疾病的最可靠的方法，但常规注入空气，会引起患者术中、术后腹部胀痛明显，加大了患者对结肠镜诊疗的恐惧程度，降低了依从性，甚至影响患者生活质量[8]。无痛技术仅解决了患者术中痛胀问题，患者术后腹痛、腹胀仍然存在。因此，寻求更为安全的、舒适度更高的结肠镜注气媒介成为关注的热点[9]。WANG 等和 HSU 等[10-11]报道将二氧化碳充气用于普通结肠镜检查，可以明显减轻患者术中及术后的腹痛腹胀程度，用其辅助进镜可在不降低检查质量的前提下，有效减轻患者不适，且不增加酸中毒和高碳酸血症风险[12]。对于胃肠镜诊治，注入二氧化碳可以明显减轻患者操作后腹部不适感，且安全有效，在现代内镜中心用二氧化碳取代空气成为一种趋势[8]。本研究中，将二氧化碳充气用于无痛结肠镜诊疗中，减轻了患者术后疼痛程度，缩短了腹胀持续时间，提高了患者术后舒适度。

二氧化碳因可较快被人体吸收而广泛应用于内镜诊治。自 1974 年起，注入二氧化碳行结肠镜检查的安全性就已得到证实[13]。二氧化碳微溶于水，在 37℃条件下，氧气在水中的溶解系数为 0.024，而二氧化碳为 0.560，相差 20 几倍，二氧化碳比氧气吸收快 20 余倍。目前，二氧化碳注气应用最广的是结肠镜检查、内镜下逆行胰胆管造影及内镜黏膜下剥离术等[14]。肖晨等[15]将二氧化碳注气应用于 ERCP 术，患者检查结束后 45 min，对两组患者进行 X 光腹部扫描，发现充入二氧化碳的患者肠管重度扩张率为 25.81%，而空气充气肠管重度扩张率为 60.00%，差异有统计学意义。本研究中，二氧化碳组无痛结肠镜患者诊疗后腹胀持续时间明显短于空气组腹胀时间，表明了二氧化碳注气的安全性。

由于开展了无痛技术，患者满意度整体很高，学者 CHEN 等[7]提出，二氧化碳充气可以明显减轻深度麻醉的结肠镜诊疗患者术后腹部不适，二氧化碳作为无痛结肠镜注入气体媒介，由于其快速的溶解及弥散特性，减轻了腹痛及腹胀的程度，缩短了腹胀持续时间，进一步提高了患者舒适度和术后满意度。

综上所述，二氧化碳气体作为内镜诊治的气体媒介，可明显减轻患者腹痛程度，缩短腹胀时间，提高患者舒适度及满意度。各内镜中心应尽量结合气泵、内镜水气瓶和医用二氧化碳气体的经济成本，来充分考虑患者术后的舒适度。为了进一步提高患者舒适度和满意度，二氧化碳应常规作为结肠镜诊治的注入气体媒介。

参 考 文 献：

[1] CADONI S, FALT P, GALLITTU P, et al. Impact of carbon dioxide insufflation and water exchange on postcolonoscopy outcomes in patients receiving on-demand sedation: a randomized controlled trial[J]. Gastrointestinal Endoscopy, 2017, 85(1): 210-218.

[2] DE JONGE V, SINT NICOLAAS J, VAN BAALEN O, et al. The incidence of 30-day adverse events after colonoscopy among outpatients in the Netherlands[J]. Am J Gastroenterol, 2012, 107(6): 878-884.

[3] STEVENSON G W, WILSON J A, WILKINSON J, et al. Pain following colonoscopy: elimination with carbon dioxide[J]. Gastrointest Endosc, 1992, 38(5): 564-567.

[4] BRETTAUER M, LYNGE A B, THIIS-EVENSEN E, et al. Carbon dioxide insufflation in colonoscopy: safe and effective in sedated patients[J]. Endoscopy, 2005, 37(8): 706-709.

[5] GEYER M, GULLER U, BEGLINGER C. Carbon dioxide insufflation in routine colonoscopy is safe and more comfortable: results of a randomized controlled double-blinded trial[J]. Diagn Ther Endosc, 2011, 2011: 378906.

[6] CHEN P J, LI C H, HUANG T Y, et al. Carbon dioxide insufflation does not reduce pain scores during colonoscope insertion in unsedated patients: a randomized, controlled trial[J]. Gastrointest Endosc, 2013, 77(1): 79-89.

[7] CHEN S W, HUI C K, CHANG J J, et al. Carbon dioxide insufflation during colonoscopy can significantly decrease post-interventional abdominal discomfort in deeply sedated patients: a prospective, randomized, double-blinded, controlled trial[J].

J Gastroenterol Hepatol, 2016, 31(4): 808-813.
[8] 方军 , 李兆申 . 二氧化碳气体在消化内镜诊疗中的应用价值 [J]. 中华消化内镜杂志 , 2012, 29(12): 718-720.
[8] FANG J, LI Z S. The value of carbon dioxide in digestive endoscopy[J]. Chinese Journal of Digestive Endoscopy, 2012, 29(12): 718-720. Chinese
[9] SAITO Y, URAOKA T, MATSUDA T, et al. A pilot study to assess the safety and efficacy of carbon dioxide insufflation during colorectal endoscopic submucosal dissection with the patient under conscious sedation[J]. Gastrointest Endosc, 2007, 65(3): 537-542.
[10] WANG W L, WU Z H, SUN Q, et al. Meta-analysis: the use of carbon dioxide insufflation vs. room air insufflation for gastrointestinal endoscopy[J]. Ailment Pharmacol Ther, 2012, 35(10): 1145-1154.
[11] HSU W H, SUN M S, LO H W, et al. Carbon dioxide insufflation during withdrawal of the colonoscope improved postprocedure discomfort: a prospective, randomized, controlled trial[J]. Kaohsiung J Med Sci, 2012, 28(5): 265-269.
[12] 俞海洋 , 万元春 , 王金婷 , 等 . 安装透明帽并二氧化碳气体注入对结肠镜检查进镜速度及结肠息肉检出率的影响 [J]. 中国内镜杂志 , 2017, 13(8): 81-85.
[12] YU H Y, WAN Y C, WANG J T, et al. Effects of transparent cap-fitted colonoscope combined with carbon dioxide injection on the cecal intubation time and detection of colonicpolyps[J]. China Journal of Endoscopy, 2017, 13(8): 81-85. Chinese
[13] ROGERS B H. The safety of carbon dioxide insufflation during colonoscopic electrosurgical polypectomy[J]. Gastroint Endosc, 1974, 20(3): 115-117.
[14] 黄文柱 , 潘爱欢 , 林凤英 , 等 . 基于二氧化碳介质的小肠仿真内镜模拟实验研究 [J]. 中国内镜杂志 , 2016, 22(10): 6-9.
[14] HUANG W Z, PAN A H, LIN F Y, et al. Virtual endoscopy of small intestine based on carbon dioxide as contrast medium[J]. China Journal of Endoscopy, 2016, 22(10): 6-9. Chinese
[15] 肖晨 , 苏东星 , 潘志刚 , 等 . 二氧化碳注气在 ERCP 术中的应用价值 [J]. 解放军预防医学杂志 , 2019, 37(7): 44-48.
[15] XIAO C, SU D X, PAN Z G, et al. The value of carbon dioxide insufflation during ERCP[J]. Journal of Preventive Medicine of Chinese People's Liberation Army, 2019, 37(7): 44-48. Chinese

本文引用格式：
张凌云 , 刘颖 , 刘佳 , 等 . 二氧化碳充气对无痛结肠镜诊疗患者舒适度的影响 [J]. 中国内镜杂志 , 2020, 26(1): 25-28.
ZHANG L Y , LIU Y, LIU J, et al. Impact of carbon dioxide insufflation on the comfort of patients underwent painless colonoscopy[J]. China Journal of Endoscopy, 2020, 26(1): 25-28. Chinese

（彭薇 编辑）

DOI: 10.3969/j.issn.1007-1989.2020.01.006
文章编号：1007-1989（2020）01-0029-04

论 著

口香糖对便秘患者结肠镜检查前肠道准备效果的影响

王凯旭，初秀红
（烟台业达医院 消化内科，山东 烟台 264000）

摘要：目的 探究口香糖对便秘患者结肠镜检查前肠道准备效果的影响。**方法** 选择 2017 年 11 月—2018 年 12 月于烟台业达医院行结肠镜检查的 68 例便秘患者，按照随机数表法分为对照组和观察组，每组各 34 例。对照组患者采用常规肠道准备的方式，观察组患者在对照组的基础上，取无糖口香糖进行咀嚼，对两组患者肠道清洁度、息肉检出率和不良反应发生状况进行对比分析。**结果** 观察组患者右段结肠清洁效果评分与对照组比较，差异有统计学意义（P <0.05），其余各段结肠清洁效果评分和总评分都高于对照组患者但差异无统计学意义；观察组患者检出小息肉 7 例，检出率为 20.6%，对照组患者检出小息肉 6 例，检出率为 17.6%，差异无统计学意义（P >0.05）；观察组患者检出小息肉 16 个，对照组患者检出小息肉 10 个，观察组患者检出小息肉明显多于对照组，差异有统计学意义（P <0.05）；观察组恶心、呕吐、睡眠不良、腹痛和腹胀发生率均明显低于对照组，差异有统计学意义（P <0.05）。**结论** 便秘患者在行结肠镜检查时，采用常规的复方聚乙二醇电解质散（SF-PEG）联合咀嚼口香糖的方式进行肠道准备，可以有效提高患者肠道清洁程度，完成肠道准备，减少病灶遗留，同时减少患者不良反应的发生，建议临床推广。

关键词： 便秘患者；口香糖；结肠镜检；肠道；不良反应；效果
中图分类号： R574

Effect of chewing gum on bowel preparation before colonoscopy in patients with constipation

Kai-xu Wang, Xiu-hong Chu
(Department of Gastroenterology, Yeda Hospital, Yantai, Shandong 264000, China)

Abstract: Objective To explore the effect of chewing gum on bowel preparation before colonoscopy in patients with constipation. **Methods** 68 patients with constipation underwent colonoscopy from November 2017 to December 2018 were divided into control group and observation group according to the random number table method, 34 cases in each group. The control group used conventional bowel preparation. On the basis of the control group, the patients in the observation group were chewed with sugar-free chewing gum, and the intestinal cleanliness, polyp detection rate and adverse reaction occurred between the two groups were compared and analyzed. **Results** In the observation group, the score of the right colon cleansing effect was significantly higher than that of the control group. The other colon cleansing scores and total scores were higher than the control group, but the difference was not obvious. The observation group detected 7 small polyps, the detection rate was 20.6%, 6 patients with small polyps were detected in the control group, the detection rate was 17.6%, the difference was not statistically significant (P > 0.05); 16 patients with small polyps were detected in the observation group, and 10 small polyps were detected in the control group. The number of small polyps detected in the observation group was significantly higher than that in the control group (P < 0.05). The incidence of nausea, vomiting, poor sleep, abdominal pain and abdominal distension in the observation group were significantly lower than those in the control group. Academic significance (P < 0.05). **Conclusion** In patients with constipation, colonoscopy is performed by conventional SF-PEG combined

收稿日期：2019-03-15

with chewing gum. It can effectively improve the intestinal cleansing effect, complete intestinal preparation, reduce the residual of the lesion, and reduce the occurrence of adverse reactions, recommended clinical promotion.

Keywords: patients with constipation; chewing gum; colonoscopy; intestinal; adverse reaction; effect

结肠病变在临床上是多发疾病，尤其是结肠癌，对健康造成严重影响，其死亡率较高，在部分发达国家已经成为致死率第二高的癌症[1]。结肠镜是最为准确且直观的检查结肠病变的手段，而受检者是否做好肠道准备是决定其能否达成良好检查效果的基础和前提，若患者肠道准备不良，易发生遗漏病灶或其他并发症。因此，在行结肠镜检查前做好肠道准备是十分必要的[2]。便秘患者的肠道运动能力和排空能力比较差，肠道粪便较多且硬，很难做好肠道准备，从而严重影响检查效果[3]。目前，国际医学界普遍采用复方聚乙二醇电解质散（polyethylene glycol electrolyte powder，SF-PEG）来进行肠道准备，但其口感差，服用量较大，会导致患者产生不良反应，影响患者肠道准备效果[4]。有研究[5]显示，咀嚼口香糖能加速腹部手术患者肠道功能的恢复。本研究旨在探究口香糖对便秘患者结肠镜检查前肠道准备效果的影响。现报道如下：

1 资料与方法

1.1 一般资料

选择 2017 年 11 月— 2018 年 12 月在本院行结肠镜检查的 68 例便秘患者，按照随机数表法分为对照组和观察组，各 34 例。其中，观察组患者年龄 19 ~ 77 岁，平均（49.2 ± 10.1）岁；对照组年龄 20 ~ 78 岁，平均（50.5 ± 10.9）岁。两组患者年龄和性别比较，差异无统计学意义（P >0.05），具有可比性。纳入标准：①符合罗马Ⅲ便秘诊断标准；②自愿同意参与本次调查研究。排除标准：①患有糖尿病；②对口香糖所含成分过敏；③患有严重心、脑血管疾病；④严重肝功能不全。本研究通过医院伦理委员会的审核和同意，参与研究的患者及患者家属均签署了知情同意书。

1.2 研究方法

对照组患者采用常规肠道准备的方式，结肠镜型号：CV-260 SL，主机型号：CF-H260 AL，厂家：奥林巴斯。检查前 2 d 禁粗纤维饮食，进少渣饮食，检查当天禁食。检查前 4 ~ 6 h，将 SF-PEG 于 2 L 温水中溶开，1 或 2 h 内饮用完毕。观察组患者在对照组的基础上，取无糖口香糖进行咀嚼（服用 SF-PEG 溶剂期间），咀嚼 5 ~ 10 min 后吐出，1 粒 / 次，共 8 次；结束服药后，每 2 h 再取 1 粒进行咀嚼，每次咀嚼 20 min 后吐出，直至检查开始。

1.3 观察指标

1.3.1 肠道清洁度 采用波士顿肠道准备量表（Boston bowel preparation scale，BBPS）对患者的肠道准备情况进行评估，评估左段（直肠 – 乙状结肠）、中段（降结肠 – 横结肠）和右段（升结肠 – 盲肠）三段的准备情况，依照清洁程度分为：0 分，有无法清除的粪便留在结肠内，无法看清黏膜；1 分，仅能清晰显示部分黏膜，粪便或不透明液体残留致使其余部分无法清楚显示；2 分，有少许小块粪便或不透明液体残留，黏膜能清楚显示；3 分，无粪便或不透明液体残留，所有黏膜能清晰显示。

1.3.2 结肠小息肉检出率 （结肠内检出≤ 0.5 cm 息肉的患者例数 / 总例数）× 100%。

1.3.3 不良反应发生情况 记录两组患者在肠道准备过程中出现恶心、呕吐、头痛、头晕、影响睡眠、腹痛和腹胀等不良反应的情况。

1.4 统计学方法

采用 SPSS 17.0 统计软件对收集的数据进行统计学处理，符合正态分布的计量资料以均数 ± 标准差（$\bar{x} \pm s$）表示，行 t 检验；计数资料以百分比（%）表示，行 χ^2 检验。P <0.05 为差异有统计学意义。

2 结果

2.1 两组患者肠道清洁效果对比

观察组患者的各段结肠清洁效果评分和总评分都高于对照组。但仅右段结肠清洁效果评分与对照组比较，差异有统计学意义（P <0.05）。见表 1。

表 1 两组患者肠道清洁效果比较 （分，$\bar{x} \pm s$）

Table 1 Comparison of intestinal cleansing effects between the two groups (score，$\bar{x} \pm s$)

组别	左段结肠	中段结肠	右段结肠	总评分
观察组（n =34）	2.67 ± 0.51	2.45 ± 0.53	2.27 ± 0.44	7.39 ± 0.98
对照组（n =34）	2.62 ± 0. 53	2.36 ± 0.47	2.09 ± 0.49	7.07 ± 0.51
t 值	0.63	1.54	2.01	1.76
P 值	0.483	0.158	0.027	0.072

2.2　两组结肠小息肉检出率对比

观察组患者检出小息肉 7 例，检出率为 20.6%，对照组患者检出小息肉 6 例，检出率为 17.6%，差异无统计学意义（P >0.05）；观察组患者检出小息肉 16 个，对照组患者检出小息肉 10 个，观察组明显多于对照组，差异有统计学意义（P <0.05）。见表 2。

表 2　两组结肠小息肉检出率比较

Table 2　Comparison of detection rates of small colonic polyps between the two groups

组别	检出率 /%	检出个数 / 个
观察组（n =34）	20.6	16
对照组（n =34）	17.6	10
χ^2 值	0.21	5.13
P 值	0.701	0.030

2.3　两组患者不良反应发生率对比

观察组恶心、呕吐、睡眠不良、腹痛和腹胀发生率均明显低于对照组，差异有统计学意义（P < 0.05）。见表 3。

表 3　两组患者不良反应发生率比较　例（%）

Table 3　Comparison of adverse reactions between the two groups　n（%）

组别	恶心	呕吐	头痛	头晕	睡眠不良	腹痛	腹胀
观察组（n =34）	6（17.6）	2（5.9）	1（2.9）	3（8.8）	0（0.00）	3（8.8）	5（14.7）
对照组（n =34）	11（32.4）	6（17.6）	2（5.9）	4（11.8）	5（14.7）	7（20.6）	9（26.5）
χ^2 值	4.91	5.26	0.43	0.25	8.37	4.41	4.03
P 值	0.029	0.018	0.507	0.681	0.001	0.039	0.042

3　讨论

患者肠道准备是结肠镜检查的基础，决定了检查质量。目前，国内普遍应用的肠道清洁剂是 SF-PEG 口服剂，其易溶于水，且具有等渗性、非吸收性和非分泌性。SF-PEG 的清洗原理是大量的排空消化液，阻碍肠道内容物中的水分子被吸收，从而使粪便软化，不会破坏水和电解质平衡，也不会对患者肠道吸收、分泌功能和肝肾功能造成影响，具有较高的安全性 [6-7]。但因其水溶液量大、味咸、口感差，服用时患者的体验较差。而便秘患者的肠道运动、排空能力差，肠道粪便较多且硬，难以达到肠道准备所要求的标准，从而严重影响检查效果。

ROTONDANO 等 [8] 研究了 3 276 例结肠镜检查的患者，均采用 PEG 进行肠道准备，结果显示，有 369 例（11.3%）患者因为肠道清洁效果较差而无法完成结肠镜检查。有研究 [9] 表明，咀嚼口香糖能加速腹部手术患者肠道功能的恢复，同时也有助于患者术后恢复。因此，本研究在使用 SF-PEG 进行肠道准备的同时，使观察组患者按照计划取口香糖进行咀嚼，旨在探究口香糖对便秘患者肠道准备的改善效果。笔者选取的无糖口香糖主要以木糖醇、胶基、麦芽糖醇、D — 甘露糖醇、香料、增稠剂和大豆磷脂等成分组成。原理在于：咀嚼口香糖是一种假饲活动，即并未有食物到达胃部，但身体开始分泌胃液，促进患者胃肠运动。

本研究显示，观察组右段结肠清洁效果评分与对照组比较，差异有统计学意义（P <0.05），其余各段结肠清洁效果评分和总评分虽然高于对照组患者，但差异无统计学意义（P >0.05）。升结肠和盲肠是粪水较易残留的部位，也是诸多肠道基本功能障碍易发的部位。本研究说明，患者咀嚼口香糖可以促进肠道清洁效果的提升。

结肠内直径≤ 0.5 cm 的小息肉，因其体积小而难以检出，经常出现漏诊现象。虽然，其发生恶变的概率较低，但是部分息肉属于腺瘤性息肉，一旦漏诊，会增加患者结肠癌发生的风险，造成患者身体健康隐患 [10]。本研究显示，观察组患者检出小息肉 7 例，检出率为 20.6%，对照组患者检出小息肉 6 例，检出率为 17.6%；观察组患者检出小息肉 16 个，对照组患者检出小息肉 10 个，观察组患者检出小息肉个数明显多于对照组，这可能与观察组清洁效果较好有关。

患者在口服大量 SF-PEG 溶液后，易出现恶心、呕吐、头痛、头晕、睡眠不良、腹痛和腹胀等不良反应 [11]。有研究 [12] 发现，选择口服 SF-PEG 进行肠胃准备时，有 5% ~ 38% 的患者无法完成，且服用后易产生不良反应。而咀嚼口香糖可以减少不良反应的发生，推测其原理为：咀嚼时对迷走反射产生刺激，从而使患者胃部肌肉舒张，减少胃动素造成的影响，加快肠道蠕动，从而减少不良反应的发生 [13]。本研究显示，

观察组恶心、呕吐、睡眠不良、腹痛和腹胀发生率均明显低于对照组。

综上所述，便秘患者在行结肠镜检查时，采用常规的 SF–PEG 联合咀嚼口香糖做肠道准备，可以有效提高患者肠道清洁效果，及时完成肠道准备，减少病灶遗留，同时减少患者不良反应的发生，建议临床推广。

参 考 文 献：

[1] 梁汝坚 , 梁若玲 , 邱磊 , 等 . 16 层螺旋 CT 结肠成像在结肠病变诊断中的应用 [J]. 广东医学 , 2009, 30(7): 1091-1093.

[1] LIANG R J, LIANG R L, QIU L, et al. Application of 16-slice spiral CT colonography in the diagnosis of colonic lesions[J]. Guangdong Medical Journal, 2009, 30(7): 1091-1093. Chinese

[2] 张秀静 , 马利转 , 张竹青 , 等 . 咀嚼口香糖对结肠镜前肠道准备质量影响的研究 [J]. 重庆医学 , 2018, 47(29): 3813-3815.

[2] ZHANG X J, MA L Z, ZHANG Z Q, et al. Study on the effect of chewing gum on the quality of bowel preparation before colonoscopy[J]. Chongqing Medicine, 2018, 47(29): 3813-3815. Chinese

[3] LU J, CAO Q, WANG X C, et al. Application of oral lactulose in combination with polyethylene glycol electrolyte powder for colonoscopy bowel preparation in patients with constipation[J]. Am J Ther, 2015, 23(4): e1020-e1024.

[4] 胡祥鹏 , 谢菁 , 杨姣 , 等 . 聚乙二醇电解质散对不同结肠段清肠效果比较 [J]. 中国内镜杂志 , 2015, 21(2): 193-195.

[4] HU X P, XIE J, YANG J, et al. Comparison of cleaning quality of polyethylene glycol electrolyte solution for different colon segment[J]. China Journal of Endoscopy, 2015, 21(2): 193-195. Chinese

[5] FITZGERALD J E, AHMED I. Systematic review and meta-analysis of chewing-gum therapy in the reduction of postoperative paralytic ileus following gastrointestinal surgery[J]. World J Surg, 2009, 33(12): 2557-2566.

[6] 卢乐 , 孟小芬 , 屈平敏 , 等 . 改良肠道准备法在便秘患者肠镜检查中的应用 [J]. 中国内镜杂志 , 2017, 23(7): 30-34.

[6] LU L, MENG X F, QU P M, et al. Effect of modified bowel preparation in Patients with constipation undergoing colonoscopy[J]. China Journal of Endoscopy, 2017, 23(7): 30-34. Chinese

[7] 张自妍 , 季大年 , 于晓峰 . 乳果糖联合复方聚乙二醇电解质散在高龄便秘患者肠镜检肠道准备的应用 [J]. 老年医学与保健 , 2018, 24(1): 48-50.

[7] ZHANG Z Z, JI D N, YU X F. Application of lactulose oral solution plus polyethylene glycol electrolyte powder in bowel preparation of the elderly with constipation before colonocsopy[J]. Geriatrics & Health Care, 2018, 24(1): 48-50. Chinese

[8] ROTONDANO G, RISPO A, BOTTIGLIERI M E, et al. Quality of bowel cleansing in hospitalized patients undergoing colonoscopy: A multicentre prospective regional study[J]. Dig Liver Dis, 2015, 47(8): 669-674.

[9] 王国庆 . 咀嚼口香糖对服用和爽患者肠道准备效果的影响 [J]. 护理学报 , 2017, 24(7): 49-52.

[9] WANG G Q. Effects of gum chewing on discomfort and intake compliance polythelene glycol solution of patients in colonoscopy preparation[J]. Journal of Nursing, 2017, 24(7): 49-52. Chinese

[10] 刘方旭 , 许乐 . 乳果糖口服液联合聚乙二醇电解质散进行结肠镜肠道准备效果临床观察 [J]. 中华消化内镜杂志 , 2015, 32(6): 375-377.

[10] LIU F X, XU L. Effect of lactulose oral solution combined with PEG-4000 electrolyte lavage solution on bowel preparation before colonoscopy[J]. Chinese Journal of Digestive Endoscopy, 2015, 32(6): 375-377. Chinese

[11] 申雪琴 , 尹建敏 , 于爱云 . 便秘患者行结肠镜检查前两种肠道准备方法的效果 [J]. 解放军护理杂志 , 2014, 31(14): 59-60.

[11] SHEN X Q, YIN J M, YU A Y. Effects of two kinds of bowel preparation before colonoscopy in patients with constipation[J]. Nursing Journal of Chinese People's Liberation Army, 2014, 31(14): 59-60. Chinese

[12] BARKUN A, CHIBA N, ENNS R, et al. Commonly used preparations for colonoscopy: efficacy, tolerability, and safety a Canadian Association of Gastroenterology position paper[J]. Can J Gastroenterol, 2006, 20(11): 699-710.

[13] 张媛媛 , 陆绚 , 钮美娥 , 等 . 咀嚼口香糖对结肠镜检查患者服药依从性及不良反应的影响 [J]. 护理学杂志 , 2017, 32(9): 34-36.

[13] ZHANG Y Y, LU X, NIU M E, et al. Effects of chewing gum on medication compliance and side effects for patients undergoing colonoscopy[J]. Journal of Nursing Science, 2017, 32(9): 34-36. Chinese

本文引用格式：

王凯旭 , 初秀红 . 口香糖对便秘患者结肠镜检查前肠道准备效果的影响 [J]. 中国内镜杂志 , 2020, 26(1): 29-32.

WANG K X, CHU X H. Effect of chewing gum on bowel preparation before colonoscopy in patients with constipation[J]. China Journal of Endoscopy, 2020, 26(1): 29-32. Chinese

（彭薇 编辑）

DOI: 10.3969/j.issn.1007-1989.2020.01.007
文章编号：1007-1989（2020）01-0033-06

论 著

术前 MRI 预测对改善关节镜治疗慢性髌腱末端病变临床疗效的价值

沈耀[1]，汪裕聪[1]，李盛[1]，朱峰[2]，方超华[3]
（1. 宁波市鄞州人民医院 放射科，浙江 宁波 315040；2. 宁波市鄞州人民医院 骨科，浙江 宁波 315040；3. 宁波市第六医院 关节外科，浙江 宁波 315040）

摘要：目的 探讨术前磁共振成像（MRI）预测关节镜治疗慢性髌腱末端病变（PT）功能结局和运动恢复情况的价值。**方法** 前瞻性分析 28 例接受关节镜下髌骨松解术（APR）的 PT 患者（女 4 例，男 24 例）的临床资料。手术时患者平均年龄为 28.2 岁（18 ~ 49 岁），平均随访 4.2 年（2.2 ~ 10.4 年）。术前 MRI 表现包括：髌骨下极骨髓水肿（BME）、髌腱增厚、髌下脂肪垫（IFP）水肿和髌下滑囊炎。分析术前 MRI 诊断各病变的发生率与功能结局的相关性，以确定术前 MRI 表现的预后价值。**结果** 所有患者术后均恢复至伤前运动水平。有 IFP 水肿患者和无 IFP 水肿患者术后改良 Blazina 评分 [（0.6±0.1）和（0.2±0.1）分]、膝关节功能评分（SANE）[（86.0±8.8）和（94.3±7.5）分] 和疼痛视觉模拟评分（VAS）[（1.0±0.2）和（0.3±0.1）分] 比较，差异均有统计学意义（P <0.05）。所有患者恢复运动时间（4.0±1.2）个月，IFP 水肿患者恢复运动时间（6.5±3.8）个月，明显长于无 IFP 水肿者（2.8±1.0）个月，差异有统计学意义（P <0.05）。与单纯性 BME 或 IFP 水肿患者比较，BME 合并 IFP 患者术后维多利亚运动学院评分（VISA）[（88.1±11.9）和（98.6±4.2）分]、SANE 评分 [（84.3±10.2）和（93.1±8.3）分] 和 VAS 评分 [（1.3±0.4）和（0.3±0.1）分] 明显比单纯性 BME 或 IFP 水肿患者差，BME 合并 IFP 与预后差相关。**结论** 术前 MRI 显示，BME 合并 IFP 水肿与功能预后不良和运动恢复延迟相关。了解这些预测因素可改进危险分层，使治疗和术后康复实现个性化，有助于提高临床疗效。

关键词： 髌腱末端病变；磁共振成像；预后；运动恢复；髌骨松解术
中图分类号： R681

Prognostic value of preoperative MRI in arthroscopic treatment of chronic patellar tendinopathy

Yao Shen[1], Yu-cong Wang[1], Sheng Li[1], Feng Zhu[2], Chao-hua Fang[3]
(1.Department of Radiology, Yinzhou People's Hospital, Ningbo, Zhejiang 315040, China;
2.Department of Orthopedics, Yinzhou People's Hospital, Ningbo, Zhejiang 315040, China;
3.Department of Joint Surgery, the 6th Hospital, Ningbo, Zhejiang 315040, China)

Abstract: Objective To investigate whether preoperatively assessed MRI parameters might be of prognostic value for prediction of functional outcome and return to sports in arthroscopic treatment of chronic patellar tendinopathy (PT). **Methods** A prospective cohort study was conducted including 28 cases (4 female and 24 male competitive athletes) underwent arthroscopic patellar release (APR) due to chronic PT. The mean age was 28.2 years old (range, 18 ~ 49 years old) at the time of surgery, and the mean follow-up period was 4.2 years old (range, 2.2 ~ 10.4 years old). Preoperatively assessed MRI parameters included bone marrow edema (BME) of the inferior

收稿日期：2019-01-28

patellar pole, patellar tendon thickening, infrapatellar fat pad (IFP) edema, and infrapatellar bursitis. Prevalences of preoperative MRI findings were correlated to functional outcome scores in order to determine statistically significant predictors. **Results** All the athletes regained their preinjury sports levels. Athletes featuring postoperative IFP edema showed significantly inferior modified Blazina score (0.6 ± 0.1) vs (0.2 ± 0.1), single assessment numeric evaluation (SANE) (86.0 ± 8.8) vs (94.3 ± 7.5), and visual analogue scale (VAS) (1.0 ± 0.2) vs (0.3 ± 0.1) compared to subjects without IFP edema ($P < 0.05$). Return to sports required a mean of (4.0 ± 1.2) months. On average, patients with IFP edema needed significantly more time to return to sports than subjects without IFP edema (6.5 vs 2.8 months; $P < 0.05$). The simultaneous presence of BME and IFP edema was associated with significantly inferior outcomes by means of the Victorian Institute of Sport Assessment questionnaire for patients with patellar tendinopathy (VISA) (88.1 ± 11.9) vs (98.6 ± 4.2), SANE (84.3 ± 10.2) vs (93.1 ± 8.3), and VAS (1.3 ± 0.4) vs (0.3 ± 0.1) compared to an isolated BME or isolated IFP edema. **Conclusion** Preoperative IFP edema alone or simultaneous BME and IFP edema on preoperative MRI were associated with inferior functional outcome and delayed return to sports. Knowledge of these predictive factors might improve risk stratification, individualize treatment and postoperative rehabilitation, and contribute to improve clinical outcome.

Keywords: patellar tendinitis; MRI; prognosis; return to sports; arthroscopic patellar release

膝前痛与髌腱压痛是髌腱末端病变（patellar tendinopathy，PT）的常见症状，由于 PT 好发于跳跃运动员，又称为“跳跃者膝”。职业运动员 PT 发病率为 14.0%，篮球、排球等高风险运动 PT 发病率高达 30.0%[1]。PT 多见于老年肥胖患者和股内侧肌增大者[2]。有研究[3]认为，髌骨下极在屈膝时有撞击近端髌腱深面的倾向，非关节面区髌骨下极延长是 PT 发病的危险因素。CULVENOR 等[4]证实，髌下脂肪垫（infrapatellar fat pad，IFP）增厚是 PT 的发病机制。除病史和临床表现外，超声检查、常规 X 线片和磁共振成像（magnetic resonance imaging，MRI）均可常规用于诊断 PT。PT 的典型 MRI 表现包括：髌骨下极骨髓水肿（bone marrow edema，BME）、近端髌腱增厚、近端髌腱信号强度异常、髌下滑囊炎、肥厚和 IFP 水肿[5-6]。开放手术和关节镜手术可有效治疗非手术方法无效的慢性难治性 PT[7]。关节镜手术由于侵袭性低且康复快，倍受临床医生和患者青睐。尽管 PT 的发病机制和危险因素已得到充分了解，但目前预测 PT 患者术后临床疗效的因素较少。MRI 在 PT 诊断和决定治疗方案过程中发挥着重要作用，较少有研究探讨术前 MRI 预测在关节镜治疗慢性 PT 中的疗效及其预后价值，本研究拟对此进行初步探讨分析。

1 资料与方法

1.1 一般资料

选取 2008 年 8 月 — 2017 年 12 月宁波市鄞州人民医院和宁波市第六医院因慢性难治性、症状性 PT 行关节镜下髌骨松解术（arthroscopic patellar release，APR）的患者进行前瞻性、预后队列研究。所有患者因保守治疗失败转行手术治疗，非手术治疗包括：心理治疗至少 3 个月，口服非甾体抗炎药，体外冲击波治疗，超声引导下腱周注射糖皮质激素 3 次。所有患者使用完全相同的手术方法和术后康复计划。共 29 例患者符合参与研究的条件，并且全部可以入组。纳入研究后，1 例因同侧踝关节骨折导致功能永久受限而不得不被排除。28 例（96.6%）完成随访检查，术前所有患者均无膝伤。

纳入标准：年龄 18 岁以上；行关节镜治疗；非手术治疗至少 6 个月，仍出现慢性难治性、症状性 PT；术后随访 2 年以上。排除标准：MRI 信号强度异常，表现为近端髌腱部分断裂，并伴随膝关节内或膝关节外病理。本研究经医院伦理委员会批准，所有参与者均签署知情同意书。

1.2 术前诊断

术前由 1 名经验丰富的骨科医师获取病史，并对所有膝关节进行标准的临床检查。影像学诊断包括 X 线平片（膝关节正侧位和髌股关节轴位）、患膝关节超声检查和 MRI 检查。

1.3 术前 MRI 诊断

1.3.1 MRI 检查参数 扫描序列：SE T_1WI（TR 569 ms，TE 22 ms）、T_2WI（TR 3 890 ms，TE 99 ms）、STIR（TR 4 710 ms，TE 79 ms）、PDWI（TR 2 000 ms，TE 17 ms），视野 20 cm × 20 cm，矩阵 256 × 192，层厚

4.0 mm，层间距 0.8 mm。在不注射造影剂的情况下，获取质子密度加权自旋回波序列 + 光谱饱和脂肪抑制图像。

1.3.2　MRI 诊断　用 T_1、T_2 和质子密度加权序列进行术前髌腱和周围组织 MRI 诊断。为避免“魔角”伪影，回波时间范围为 33 ~ 40 ms。膝关节 MRI 由 1 名熟悉 PT 相关 MRI 变化的放射科医师进行评估。标准 MRI 诊断包括：① BME（图 1A）；②近端髌腱增厚（图 1B）；③ IFP 水肿（图 1C 和 D）；④髌下滑囊炎（图 1C 和 D）。

髌骨下极 BME 定义为较正常周围骨信号局部增强明显。IFP 信号强度较脂肪组织明显增强时，可鉴定为 IFP 水肿。髌下滑囊炎定义为髌下囊内有病理性积液。如果髌腱近端部分较远端部分前后径超过 7.0 mm，则可认为髌腱增厚。术中关节镜下典型截图见图 2。

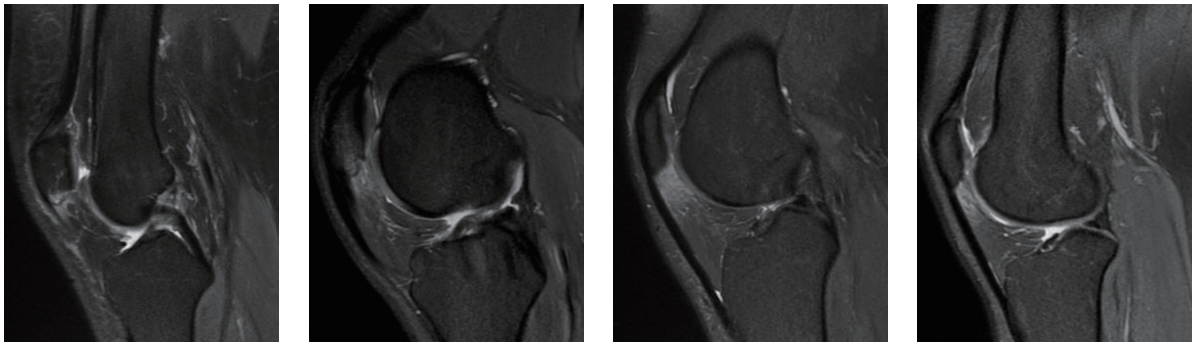

A　B　C　D

A：髌骨下极 BME；B：近端髌腱增厚；C 和 D：IFP 水肿伴髌下滑囊炎

图 1　慢性 PT 的 MRI 表现

Fig.1　MRI findings of chronic PT

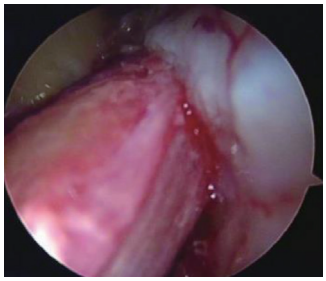

图 2　关节镜治疗慢性髌腱末端病变术中情况　（×40）

Fig.2　Intraoperative treatment of chronic terminal patellar tendon lesions with arthroscopy　（×40）

1.4　观察指标

标准化随访方案由骨科住院医师执行。采用维多利亚运动学院评分（Victorian Institute of Sport Assessment，VISA）（0 ~ 100 分）和改良 Blazina 评分作为功能结局评分。改良 Blazina 评分是病理特异性观察指标，根据不同运动 / 活动水平包括 5 个阶段：0 = 无疼痛，1 = 剧烈体育活动后疼痛，2 = 体育活动开始时或结束后疼痛，3 = 在令人满意的水平下活动期间疼痛，4 = 在不令人满意的水平下体育活动期间疼痛，5 = 每日运动期间疼痛。采用膝关节功能评分（single assessment numeric evaluation，SANE）评估患者功能恢复情况，受试者对患膝主观功能进行评估，评分为 0 ~ 100 分，100 分为正常。患者用视觉模拟评分（visual analogue scale，VAS）记录活动期间的最大疼痛程度。随访时，要求所有受试者评估目前症状，并与伤前运动水平进行比较。

1.5　统计学方法

采用 SPSS 19.0 软件进行统计分析。计量资料用均数 ± 标准差（$\bar{x} \pm s$）表示。采用独立样本 t 检验分别比较 MRI 表现阳性和阴性患者的临床特征差异。P <0.05 为差异有统计学意义。

2　结果

2.1　临床转归

本组患者未发生围手术期并发症或手术并发症。出院前 1 d 对所有受试者进行临床检查，受试者均自诉髌骨下极周围局部锐痛缓解，能够单足静立和浅蹲，未发生 PT 特征性疼痛。

2.2　结局评分

术后随访时，所有观察指标较术前均有明显改

善。VISA 评分（95.4 ± 8.1）分高于术前（55.6 ± 12.4）分，差异有统计学意义（P <0.01）。其中，优 21 例（75.0%）（91 ~ 100）分，良 6 例（21.4%）（81 ~ 90 分），不满意 1 例（3.6%）（70 分）。

随访时，受试者改良 Blazina 评分（0.3 ± 0.1）分低于术前（4.1 ± 0.7）分，差异有统计学意义（P <0.01）。19 例（67.9%）无疼痛（0 分），7 例（25.0%）剧烈体育活动后感觉轻中度疼痛（1 分），2 例（7.1%）体育活动开始时和结束后疼痛（2 分）。

患者的主观膝关节功能明显改善，膝关节 SANE 评分由术前（45.2 ± 17.5）分上升至末次随访时的（90.2 ± 11.4）分，差异有统计学意义（P <0.01）。13 例（46.5%）主观膝关节功能评定为优（91 ~ 100 分），11 例（39.3%）为良（81 ~ 90 分），2 例（7.1%）满意（71 ~ 80 分），2 例（7.1%）不满意（70 分），但 2 例对手术不满意的患者已恢复至伤前竞技水平。

末次随访时，疼痛 VAS 评分由术前（5.7 ± 1.3）分下降至（0.5 ± 0.1）分，差异有统计学意义（P < 0.01）。

2.3 运动恢复情况

所有患者运动恢复所需时间平均为（4.0 ± 1.2）个月，均恢复至伤前运动水平。其中，23 例（82.1%）患者体育活动期间或体育活动后无任何症状，5 例（17.9%）患者剧烈运动后感觉轻中度疼痛。2 例（7.1%）主观结果不满意的患者自诉体育竞赛开始时和 / 或结束后疼痛明显，但两者均能在之前的强度下参加体育运动，局部症状不明显。

2.4 MRI 表现

2.4.1 BME 患者 术前 28 例患者中，16 例（57.1%）髌骨下极 BME，12 例（42.9%）无髌骨下极 BME。BME 患者与末次随访时临床转归或功能恢复受损无关（P >0.05）。见表 1。

2.4.2 IFP 患者 28 例患者中，术前 MRI 检出 IFP 水肿 9 例（32.1%）。术前 IFP 患者 VISA 评分和 SANE 评分均低于无 IFP 患者。末次随访时，改良 Blazina 评分、SANE 和 VAS 评分显示，IFP 水肿与临床结局差显著相关。此外，IFP 患者运动恢复时间明显长于无 IFP 水肿患者。见表 2。

2.4.3 BME 和 IFP 患者 7 例（25.0%）同时伴有 BME 和 IFP 水肿，11 例（39.3%）单纯性 BME 或 IFP 水肿。同时伴有 BME 和 IFP 水肿患者术前和术后 VISA 评分明显低于单纯性 BME 或 IFP 水肿患者。术后 48 个月时，SANE 和 VAS 评分显示，同时伴有 BME 和 IFP 水肿患者临床结局比单纯性 BME 或 IFP 水肿患者差。但两组患者运动恢复所需时间差异无统计学意义。见表 3。

表 1 有 BME 和无 BME 患者临床参数比较 （$\bar{x}$ ± s）

Table 1 Comparison of the clinical parameters of patients with and without BME （$\bar{x}$ ± s）

组别	年龄 / 岁	随访时间 / 年	术前 VISA 评分 / 分	术后 VISA 评分 / 分	术前改良 Blazina 评分 / 分	术后改良 Blazina 评分 / 分
有 BME（n =16）	27.4 ± 8.0	3.2 ± 1.3	53.9 ± 12.5	94.1 ± 9.6	4.0 ± 0.9	0.4 ± 0.1
无 BME（n =12）	29.3 ± 8.5	5.3 ± 3.8	58.8 ± 12.7	97.2 ± 5.3	4.2 ± 0.6	0.2 ± 0.1
t 值	−0.61	−2.02	−1.02	−1.01	−0.67	1.51
P 值	0.550	0.054	0.317	0.323	0.512	0.142

组别	术前主观 SANE 评分 / 分	术后主观 SANE 评分 / 分	术前 VAS 评分 / 分	术后 VAS 评分 / 分	运动恢复所需的时间 / 月
有 BME（n =16）	44.7 ± 18.2	90.0 ± 10.6	5.7 ± 1.4	0.7 ± 0.2	4.1 ± 3.2
无 BME（n =12）	45.4 ± 18.0	93.5 ± 5.2	5.8 ± 1.2	0.2 ± 0.1	3.9 ± 1.3
t 值	−0.10	−1.05	−0.20	1.59	0.20
P 值	0.920	0.304	0.844	0.123	0.840

表 2　有 IFP 水肿与无 IFP 水肿患者临床参数比较　（$\bar{x} \pm s$）

Table 2　Comparison of the clinical parameters of patients with and without IFP edema　（$\bar{x} \pm s$）

组别	年龄 / 岁	随访时间 / 年	术前 VISA 评分 / 分	术后 VISA 评分 / 分	术前改良 Blazina 评分 / 分	术后改良 Blazina 评分 / 分
有 IFP 水肿（n =9）	30.9 ± 10.4	3.5 ± 1.5	48.3 ± 9.4	91.7 ± 11.3	4.4 ± 0.7	0.6 ± 0.1
无 IFP 水肿（n =19）	26.9 ± 6.6	4.5 ± 1.4	59.9 ± 12.3	97.3 ± 5.3	3.9 ± 0.8	0.2 ± 0.1
t 值	1.24	−1.73	−2.50	−1.81	1.60	9.89
P 值	0.226	0.096	0.019	0.083	0.121	0.000

组别	术前主观 SANE 评分 / 分	术后主观 SANE 评分 / 分	术前 VAS 评分 / 分	术后 VAS 评分 / 分	运动恢复所需的时间 / 月
有 IFP 水肿（n =9）	33.5 ± 16.0	86.0 ± 8.8	6.5 ± 1.5	1.0 ± 0.2	6.5 ± 3.8
无 IFP 水肿（n =19）	50.8 ± 16.0	94.3 ± 7.5	5.4 ± 1.0	0.3 ± 0.1	2.8 ± 1.0
t 值	−2.67	−2.59	1.99	12.47	4.04
P 值	0.013	0.016	0.057	0.000	0.000

表 3　同时伴有 BME 和 IFP 水肿患者与单纯性 BME 或 IFP 水肿患者临床参数比较　（$\bar{x} \pm s$）

Table 3　Comparison of the clinical parameters between patients with BME and IFP edema and patients with simple BME or IFP edema　（$\bar{x} \pm s$）

组别	年龄 / 岁	随访时间 / 年	术前 VISA 评分 / 分	术后 VISA 评分 / 分	术前改良 Blazina 评分 / 分	术后改良 Blazina 评分 / 分
同时伴有 BME 和 IFP 水肿（n =7）	29.7 ± 9.7	3.3 ± 1.4	46.0 ± 7.8	88.1 ± 11.9	4.4 ± 0.8	0.7 ± 0.1
单纯性 BME 或 IFP 水肿（n =11）	27.6 ± 8.8	3.3 ± 1.5	58.1 ± 12.1	98.6 ± 4.2	3.8 ± 0.9	0.2 ± 0.1
t 值	0.48	0.00	−2.34	−2.71	1.44	1.92
P 值	0.641	1.000	0.033	0.015	0.170	0.073

组别	术前主观 SANE 评分 / 分	术后主观 SANE 评分 / 分	术前 VAS 评分 / 分	术后 VAS 评分 / 分	运动恢复所需的时间 / 月
同时伴有 BME 和 IFP 水肿（n =7）	35.0 ± 15.5	84.3 ± 10.2	6.4 ± 1.4	1.3 ± 0.4	5.9 ± 1.2
单纯性 BME 或 IFP 水肿（n =11）	46.5 ± 19.5	93.1 ± 8.3	5.5 ± 1.5	0.3 ± 0.1	4.1 ± 1.9
t 值	−1.31	−2.13	0.33	8.04	2.07
P 值	0.207	0.049	0.748	0.000	0.054

3　讨论

本研究表明，术前 MRI 表现可作为关节镜治疗慢性 PT 的预后因素。改良 Blazina 评分、主观膝关节功能 SANE 评分和 VAS 评分显示，术前 IFP 水肿与行关节镜治疗的 PT 患者预后不良显著相关。所有患者于术后（4.0 ± 1.2）个月恢复至伤前竞技体育水平。术前 IFP 水肿患者运动恢复时间明显延迟（6.5 和 2.8 个月）。VISA 评分、SANE 评分和 VAS 评分显示，同时伴有 BME 和 IFP 水肿患者预后较单纯性 BME 或 IFP 水肿患者差，但运动恢复所需时间差异无统计学意义（P >0.05）。

目前，关于 PT 危险因素的研究较多，但是基于循证医学的研究尚少。本研究显示，术前 IFP 水肿是功能恢复较差和运动恢复时间增加的预后因素。临床上普遍认为，肌腱滑液膜和 IFP 等腱周软组织损伤参与慢性 PT 的形成，本研究结果也支持这一观点 [8–9]。IFP 可触发复杂的病理生理和生化过程，应答骨关节炎和其他急、慢性膝关节功能障碍 [10]。PT 还参与复杂的外在与内在过程的相互作用。长期机械过载可引起髌腱末端微小损伤，最终导致周围软组织炎症反应，促进新生血管形成，神经内生入近端髌腱，使痛感增加 [9–10]。本研究中，这种代谢与促炎变化的病理改变

表现为 MRI 检查显示的 IFP 水肿和 BME，导致术前、术后功能变差，疼痛程度升高，术后恢复期延长[11]。本研究结果与 CULVENOR 等[4]和 WARDEN 等[12]的观察结果一致，CULVENOR 等[4]研究表明，IFP 异常与临床症状相关，IFP 肥厚可增强痛感。WARDEN 等[12]采用 MRI 检查 30 例有症状患者，检出 13 例（43.3%）IFP 信号改变，其中 10 例（33.3%）表现为 IFP 水肿。

APR 着重于在不切除任何肌腱或骨骼情况下，对腱周软组织病理（IFP、腱鞘炎）进行病因性治疗[13]。有研究[14]表明，APR 作为一种软组织微创手术，其疗效与涉及切除肌腱、骨骼和创伤性更大的（关节镜或开放性）手术相反。临床实践中，根据预先观察 MRI 表现对患者进行危险分层和结局预测具有重要价值，尤其是对功能需求较高的患者。另外，预后因素还可用于辅助制定改善临床转归的个性化治疗和康复方案。本研究中，患者平均需要 4 个月才能恢复竞技体育水平，这是由于存在慢性肌肉运动疾病导致的延长术后康复时间，且行 APR 后，患者应避免运动至少 3 个月。过于激进的康复运动可能会促使症状（部分）持续、延长和 / 或复发。本研究结果能够使新的治疗方法成为可能，专门的 IFP 水肿保守治疗能够加快术后康复，并改善 PT 关节镜治疗后的临床转归。

综上所述，本研究观察了关节镜治疗慢性 PT 的预后因素，术前只有 IFP 水肿或术前 MRI 显示同时伴有 BME 和 IFP 水肿的患者与功能预后不良和运动恢复延迟相关。本研究强调累及腱周软组织的病理改变对慢性症状性 PT 的发病意义，从而可通过 APR 微创技术有效治疗，不需切除骨骼或肌腱。了解这些预测因素可改进危险分层，使治疗和术后康复实现个性化，并且有助于改善临床疗效。

参 考 文 献：

[1] EVERHART J S, COLE D, SOJKA J H, et al. Treatment options for patellar tendinopathy: a systematic review[J]. Arthroscopy, 2017, 33(4): 861-872.

[2] MAFFULLI N, GIAI VIA A, OLIVA F. Revision surgery for failed patellar tendinopathy exploration[J]. Sports Medicine & Arthroscopy Review, 2017, 25(1): 36-40.

[3] ROSEN A B, KO J, N BROWN C. Single-limb landing biomechanics are altered and patellar tendinopathy related pain is reduced with acute infrapatellar strap application[J]. Knee, 2017, 24(4): 761-767.

[4] CULVENOR A G, COOK J L, WARDEN S J, et al. Infrapatellar fat pad size, but not patellar alignment, is associated with patellar tendinopathy[J]. Scand J Med Sci Sports, 2011, 21(6): e405-e411.

[5] DONG B, KONG Y, ZHANG L, et al. Severity and distribution of cartilage damage and bone marrow edema in the patellofemoral and tibiofemoral joints in knee osteoarthritis determined by MRI[J]. Experimental & Therapeutic Medicine, 2017, 13(5): 2079-2084.

[6] YUE J, MA X, LI Y, et al. Influence of bone marrow edema on medial unicompartmental knee arthroplasty among patients with patellofemoral osteoarthritis[J]. J Knee Surg, 2017, 30(8): 816-821.

[7] MAFFULLI N, OLIVA F, MAFFULLI G, et al. Surgery for unilateral and bilateral patellar tendinopathy: a seven year comparative study[J]. Int Orthop, 2014, 38(8): 1717-1722.

[8] HE J, JIANG Y, ALEXANDER P G, et al. Infrapatellar fat pad aggravates degeneration of acute traumatized cartilage: a possible role for interleukin-6[J]. Osteoarthritis Cartilage, 2017, 25(1): 138-145.

[9] KELLY D W, CARTER V S, JOBE F W, et al. Patellar and quadriceps tendon ruptures-jumper's knee[J]. Am J Sports Med, 1984, 12(5): 375-380.

[10] LEE D W, JIN G K, KIM T M, et al. Refractory patellar tendinopathy treated by arthroscopic decortication of the inferior patellar pole in athletes: mid-term outcomes[J]. Knee, 2018, 25(3): 499-506.

[11] LANG G, PESTKA J M, MAIER D, et al. Arthroscopic patellar release for treatment of chronic symptomatic patellar tendinopathy: long-term outcome and influential factors in an athletic population[J]. BMC Musculoskeletal Disorders, 2017, 18(1): 486.

[12] WARDEN S J, KISS Z S, MALARA F A, et al. Comparative accuracy of magnetic resonance imaging and ultrasonography in confirming clinically diagnosed patellar tendinopathy[J]. Am J Sports Med, 2007, 35(3): 427-436.

[13] OGON P, MAIER D, JAEGER A, et al. Arthroscopic patellar release for the treatment of chronic patellar tendinopathy[J]. Arthroscopy, 2006, 22(4): 462. e1-e5.

[14] MARCHEGGIANI MUCCIOLI G M, ZAFFAGNINI S, TSAPRALIS K, et al. Open versus arthroscopic surgical treatment of chronic proximal patellar tendinopathy[J]. Knee Surg Sports Traumatol Arthrosc, 2013, 21(2): 351-357.

本文引用格式：

沈耀，汪裕聪，李盛，等. 术前 MRI 预测对改善关节镜治疗慢性髌腱末端病变临床疗效的价值 [J]. 中国内镜杂志，2020, 26(1): 33-38.

SHEN Y, WANG Y C, LI S, et al. Prognostic value of preoperative MRI in arthroscopic treatment of chronic patellar tendinopathy[J]. China Journal of Endoscopy, 2020, 26(1): 33-38. Chinese

（吴静 编辑）

DOI: 10.3969/j.issn.1007-1989.2020.01.008
文章编号：1007-1989（2020）01-0039-06

论 著

双后侧入路膝关节镜手术与传统开放手术在腘窝囊肿治疗中的疗效对比

董智晖，罗绍坚，吴旭东，韦健
（高州市人民医院 骨科，广东 高州 525200）

摘要：目的 探讨双后侧入路膝关节镜手术在腘窝囊肿临床治疗中的应用效果。**方法** 选取 2013 年 1 月—2019 年 1 月在该院进行治疗的 30 例腘窝囊肿患者作为研究对象，随机分为实验组（15 例）与对照组（15 例）。实验组予以双后侧入路膝关节镜手术治疗，对照组予以传统开放手术治疗。对比两组患者的手术时间、切口长度、下床活动时间、住院时间及术后 7 d 疼痛视觉模拟评分（VAS）。此外，通过 Lysholm 评分和 Rauschning-Lindgren 分级比较两种治疗方式对膝关节功能的改善情况和对腘窝囊肿的治疗效果。术后随访 1 年，评估两组患者术后腘窝囊肿的复发情况。**结果** 实验组在手术时间、切口长度、下床活动时间、住院总时间方面均优于对照组 [（48.24±7.21）和（67.97±11.62）min、（6.27±0.90）和（9.23±1.17）cm、（1.04±0.21）和（2.86±0.86）d、（4.63±1.23）和（7.30±2.51）d；均 P <0.05]。此外，术后 24 h 实验组疼痛 VAS 评分也较对照组有所降低 [（3.27±1.21）和（6.72±2.18）分；P <0.05]。在膝关节功能评分方面，两组患者术后 Lysholm 评分均较术前明显改善，但实验组患者术后 Lysholm 评分明显优于对照组 [（88.23±4.27）和（79.27±4.07）分；P <0.05]。实验组术后 Rauschning-Lindgren 分级有效率明显优于对照组（93.3% 和 60.0%；P <0.05）。术后随访 1 年，实验组复发 1 例、对照组复发 2 例，但两组复发率比较，差异无统计学意义（P >0.05）。**结论** 双后侧入路膝关节镜手术用于腘窝囊肿的临床治疗，具有手术创伤小、患者恢复快和临床疗效好等特点，可在临床工作中广泛推广应用。

关键词： 腘窝囊肿；关节镜；双后侧入路；膝关节；开放手术
中图分类号： R684

Comparison of arthroscopic surgery via double posteromedial approach and traditional open surgery in treatment of Baker's cyst

Zhi-hui Dong, Shao-jian Luo, Xu-dong Wu, Jian Wei
(Department of Orthopedics, Gaozhou People's Hospital, Gaozhou, Guangdong 525200, China)

Abstract: Objective To study the application effect of arthroscopic surgery via double posteromedial approach in clinical treatment of Baker's cyst. **Methods** 30 patients with Baker's cyst were recruited from Jan 2013 to Jan 2019. All the patients were randomly divided into experimental group (15 patients) and control group (15 patients). The patients in experimental group were treated with arthroscopic surgery via double posteromedial approach, and the patients in control group were treated with traditional open surgery. The total operation time, length of incision, leaving bed time, length of hospital stay and VAS score were compared between the two groups. Besides, the improvement of function of knee and therapeutic effect of Baker's cyst were also compared between

收稿日期：2019-03-29

the experimental group and the control group through Lysholm score and Rauschning-Lindgren classification. The recurrences of the two groups were evaluated one year after surgery. **Results** The total operation time (48.24 ± 7.21) vs (67.97 ± 11.62), length of incision (6.27 ± 0.90) vs (9.23 ± 1.17), leaving bed time (1.04 ± 0.21) vs (2.86 ± 0.86) and length of hospital stay (4.63 ± 1.23) vs (7.30 ± 2.51) were significantly reduced in the experimental group than that in control group ($P < 0.05$). Besides, the VAS scores in 24 hours after surgery in the experimental group were also lower than that in the control group [(3.27 ± 1.21) vs (6.72 ± 2.18), $P < 0.05$]. In the evaluation of the function of knee, the Lysholm score of the two groups were markedly improved after treatments, but the Lysholm score of the experimental group was higher than that of the control group after surgery [(88.23 ± 4.27) vs (79.27 ± 4.07), $P < 0.05$]. In addition, the effective rate of Rauschning-Lindgren classification in the experimental group was 93.3%, which was significantly higher than 60.0% of the control group ($P < 0.05$). With a follow-up visit one year after the treatment, 1 case in the experimental group and 2 cases in the control group recurred, but the rate of recurrences have no significant difference between the two groups ($P > 0.05$). **Conclusion** Because of the advantages in surgical trauma, postoperative recovery and clinical effects, arthroscopic surgery via double posteromedial approach could be used for clinical treatment of Baker's cyst, which should be widely promoted in clinic.

Keywords: Baker's cyst; arthroscopic surgery; double posteromedial approach; knee joint; open surgery

腘窝囊肿是临床常见的膝关节周围囊性病变，多来源于半膜肌－腓肠肌内侧头滑囊，最早由 Baker 报道，故又称为 Baker’s 囊肿。腘窝囊肿临床主要表现为膝关节疼痛、肿胀等不适感，在行走或下蹲后症状明显，严重时可能影响膝关节功能[1]。根据腘窝囊肿大小的不同，可选择保守治疗或手术治疗，既往已有研究[2]报道证实，膝关节开放手术治疗可有效治疗腘窝囊肿，但仍存在手术切口长、术中出血量多和术后患者疼痛明显等问题。

近年来，随着微创内镜技术的不断发展，膝关节镜手术已广泛应用于半月板损伤、交叉韧带断裂等多种膝关节疾病的临床治疗中，不仅取得了良好的治疗效果，同时也避免了开放手术带来的患者创伤大、恢复缓慢等问题[3]。本研究中，笔者将双后侧入路膝关节镜手术运用于腘窝囊肿的临床治疗中，并与传统开放手术进行对比，以探讨膝关节镜在腘窝囊肿临床治疗中的应用价值。现报道如下：

1 资料与方法

1.1 一般资料

选取 2013 年 1 月— 2019 年 1 月在本院进行治疗的 30 例腘窝囊肿患者作为研究对象。按照随机数字表法进行分组，分为实验组与对照组，每组各 15 例。纳入标准：①年龄 18 ~ 70 岁；②经膝关节磁共振成像确诊为腘窝囊肿，且 Rauschning–Lindgren 分级标准为Ⅱ级或以上；③符合膝关节镜手术指征。排除标准：①存在半月板损伤、交叉韧带损伤、骨折和感染等其他膝关节病变者；②存在严重心肺功能障碍，或存在其他系统性疾病者；③既往已有膝关节手术史者；④需要急诊手术，或病情危重需要抢救的患者；⑤存在精神、认知障碍，不能配合本研究者。本研究获医院伦理委员会批准，所有患者均知情，并已签署知情同意书。如表 1 所示，两组患者性别、年龄、体质指数（body mass index，BMI）、病变部位和 Rauschning–Lindgren 分级等一般资料比较，差异均无统计学意义

表 1 两组患者一般资料比较

Table 1 Comparison of general data between the two groups

组别	性别 / 例		年龄 / 岁	BMI/（kg/m²）	病变部位 / 例		Rauschning–Lindgren 分级 / 例	
	男	女			左膝	右膝	Ⅱ级	Ⅲ级
实验组（n =15）	7	8	48.71 ± 15.23	21.32 ± 2.67	8	7	6	9
对照组（n =15）	9	6	51.04 ± 19.77	21.70 ± 2.32	10	5	5	10
t/χ^2 值	0.53		0.35†	0.17†	1.22		0.14	
P 值	0.462		0.724	0.826	0.265		0.705	

注：† 为 t 值

（P >0.05），具有可比性。

1.2　方法

1.2.1　术前准备　所有患者入院后均行常规术前检查，两组患者术前检测均未发现手术禁忌证。所有患者均行腰硬联合麻醉，麻醉后划线标记重要解剖结构，并于大腿根部采用气囊止血带包扎。

1.2.2　实验组　实验组患者采用双后侧入路膝关节镜手术治疗。患者取平卧位，常规消毒、铺巾。常规建立前内、外侧入路，置入关节镜系统，探查膝关节内滑膜、半月板和交叉韧带等结构。通过前外侧入路经过股骨髁间窝，从后交叉韧带、股骨内侧髁和内侧半月板后角之间的间隙进入后内侧间室，可见后内侧关节囊皱襞，通过光源进行定位，以建立后内侧观察入路。然后，从观察入路置入刨刀，清理关节囊皱襞，显露腓肠肌内侧头与半膜肌间空隙，可见腘窝囊肿交通孔。将交通棒从后内侧入路进入膝关节后内侧室，并通过交通孔进入腘窝囊肿内。再置入镜头，在直视下建立操作入路，通过操作入路对整个腘窝囊肿的囊壁进行彻底刨除。置入等离子消融刀头，对出血点进行电凝止血，彻底冲洗、清理关节腔后缝合术口，并用弹性绷带加压包扎。

1.2.3　对照组　对照组予以传统开放手术治疗。患者取俯卧位，常规消毒、铺巾。腘窝取 S 形切口，逐层切开皮肤、皮下组织、深筋膜，显露囊肿。钝性分离囊肿壁与周围组织，探查囊肿蒂部，并用血管钳予以钳夹蒂部，用电刀从钳夹处基底部予以完整切除囊肿，再对残端进行缝合，结扎彻底，封闭交通孔。彻底冲洗、止血后予以缝合术口，并用弹性绷带加压包扎。

1.3　评价指标

①临床指标：分别记录两组患者的手术时间、切口长度、下床活动时间、住院总时间，并利用视觉模拟评分（visual analogues scale，VAS）在术后 24 h 对患者进行疼痛评分，以评估两种手术方式的差异；②膝关节功能评分：利用 Lysholm 评分，在术前 1 d 及术后 7 d 对两组患者进行膝关节功能评价，从疼痛、稳定度、闭锁感、肿胀度和跛行情况五个维度出发，评估两种手术方式对膝关节功能的改善情况；③ Rauschning–Lindgren 分级：0 级为无肿胀、疼痛或活动受限；Ⅰ级为轻度肿胀，剧烈活动后腘窝有紧束感，伴轻度活动受限；Ⅱ级为正常活动后疼痛、肿胀，膝关节活动受限小于 20°；Ⅲ级为静息状态时存在疼痛、肿胀，或膝关节活动受限大于 20°。术后对两组患者进行 Rauschning–Lindgren 分级：Ⅰ级或以下则认为治疗有效，记录有效率为 0 级与Ⅰ级病例数占总病例数的百分比；④复发情况：术后随访 1 年，评估两组患者腘窝囊肿复发情况。

1.4　统计学方法

用 SPSS 17.0 统计软件对数据进行分析，计数资料以率表示，采用 χ^2 检验，计量资料以均数 ± 标准差（$\bar{x} \pm s$）表示，采用 t 检验，P <0.05 为差异有统计学意义。

2　结果

2.1　两组患者临床指标比较

对照组患者手术时间为（67.97 ± 11.62）min，实验组患者手术时间为（48.24 ± 7.21）min，实验组手术时间较对照组明显缩短，差异有统计学意义（P <0.05）。在切口长度方面，实验组患者切口长度为（6.27 ± 0.90）cm，明显优于对照组患者切口长度（9.23 ± 1.17）cm（P <0.05）。此外，实验组患者下床活动时间为（1.04 ± 0.21）d，住院总时间为（4.63 ± 1.23）d，对照组下床活动时间为（2.86 ± 0.86）d，住院总时间为（7.30 ± 2.51）d，实验组明显优于对照组，差异均有统计学意义（P <0.05）。实验组患者疼痛 VAS 评分较对照组明显降低（P <0.05）。见表 2。

表 2　两组患者临床指标比较　（$\bar{x} \pm s$）

Table 2　Comparison of clinical index between the two groups　（$\bar{x} \pm s$）

组别	手术时间 /min	切口长度 /cm	下床活动时间 /d	住院总时间 /d	VAS 评分 / 分
实验组（n =15）	48.24 ± 7.21	6.27 ± 0.90	1.04 ± 0.21	4.63 ± 1.23	3.27 ± 1.21
对照组（n =15）	67.97 ± 11.62	9.23 ± 1.17	2.86 ± 0.86	7.30 ± 2.51	6.72 ± 2.18
t 值	3.27	2.87	3.56	3.78	3.28
P 值	0.011	0.022	0.013	0.014	0.010

2.2 两组患者膝关节功能评分比较

术前两组患者 Lysholm 评分差异无统计学意义（P >0.05）；术后 7 d，两组患者 Lysholm 评分均较术前明显升高，实验组患者 Lysholm 评分为（88.23 ± 4.27）分，明显高于对照组（79.27 ± 4.07）分，差异有统计学意义（P <0.05）。见表 3。

2.3 两组患者 Rauschning–Lindgren 分级改善情况

术前实验组患者 Rauschning–Lindgren 分级Ⅱ级 6 例、Ⅲ例 9 例，对照组Ⅱ级 5 例、Ⅲ例 10 例，两组比较，差异无统计学意义（P >0.05）。治疗后，实验组患者 Rauschning–Lindgren 分级为 0 级 12 例、Ⅰ级 2 例、Ⅱ级 1 例，有效率为 93.3%，对照组患者 0 级 6 例、Ⅰ级 3 例、Ⅱ级 6 例，有效率为 60.0%，实验组有效率明显优于对照组，差异有统计学意义（P <0.05）。见表 4。

2.4 两组患者复发情况

术后对两组患者随访 1 年，随访率均为 100.0%。通过随访，笔者发现实验组复发 1 例，对照组复发 2 例。虽然对照组患者复发例数较实验组多，但两者差异无统计学意义（χ^2=0.37，P =0.543）。

表 3 两组患者 Lysholm 评分比较 （分，$\bar{x} \pm s$）

Table 3 Comparison of Lysholm score between the two groups （score，$\bar{x} \pm s$）

组别	术前	术后
实验组（n =15）	54.82 ± 12.65	88.23 ± 4.27
对照组（n =15）	52.91 ± 10.86	79.27 ± 4.07
t 值	0.48	3.25
P 值	0.791	0.014

表 4 两组患者治疗有效率比较

Table 4 Comparison of effective rate between the two groups

组别	Rauschning–Lindgren 分级 / 例				有效率 例（%）
	0 级	Ⅰ级	Ⅱ级	Ⅲ级	
实验组（n =15）	12	2	1	0	14（93.3）
对照组（n =15）	6	3	6	0	9（60.0）
χ^2 值					4.65
P 值					0.032

3 讨论

腘窝囊肿又称为 Baker’s 囊肿，是临床常见的膝关节良性疾患，主要由半膜肌 – 腓肠肌内侧头滑囊膨胀形成，包括原发性和继发性两类 [2]。腘窝囊肿发病机制较为复杂，当前主要认为是由膝关节内“单向阀门机制”所引起，与膝关节损伤等多种因素密切相关。腘窝囊肿临床主要表现为腘窝部位肿块，可合并膝关节疼痛、肿胀等不适感，且在活动后症状明显，严重时可影响膝关节活动范围与功能。腘窝囊肿的治疗方法主要根据囊肿大小及其对膝关节功能的影响进行选择，若囊肿较小且不影响膝关节功能，则主要采用保守治疗；若保守治疗无效或囊肿较大影响膝关节功能，则需要手术治疗。传统的开放手术虽在腘窝囊肿治疗中有较好效果，但需在腘窝处做 S 形切口，手术创伤大、术中出血多，导致患者术后恢复时间长，且部分患者术后切口局部发生瘢痕粘连，不仅影响了患者的腿部美观，还影响了膝关节的屈伸功能 [4]。因此，临床急需对腘窝囊肿的治疗做进一步探索，以求更加微创、有效的临床治疗方法。

随着外科技术的发展与微创技术的进步，创伤小、康复快不仅是医生追求的目标，也是患者的需求 [5]。近年来，内镜技术已成为外科手术中不可或缺的重要技术，而关节镜则是其中最具有代表性的重要技术之一。关节镜现已应用于膝关节、肩关节和踝关节等骨科疾病的临床诊疗中，取得了良好的临床效果，其中以膝关节镜的开展与应用最为广泛 [6-8]。目前，已有学者将膝关节镜手术应用于腘窝囊肿的治疗中。胡通洲等 [9] 应用双后内侧入路膝关节镜手术治疗 102 例

腘窝囊肿患者，扩大腘窝囊肿与膝关节腔之间的交通孔，并切除囊肿内壁，取得了良好的治疗效果，然而该报道并未将传统开放手术与关节镜手术进行对比。关节镜手术治疗腘窝囊肿的临床效果是否优于传统开放手术治疗，现在仍有争议。

为了对比传统开放手术与双后侧入路膝关节镜手术在腘窝囊肿中的治疗效果，笔者在本研究中纳入 30 例腘窝囊肿患者来进行研究。本研究中，采用双后侧入路膝关节镜手术的实验组患者，手术时间较采用传统开放手术的对照组明显缩短。此外，实验组患者的切口长度、术后下地活动时间和住院总时间均明显优于对照组。提示双后侧入路膝关节镜手术的创伤明显减小、患者术后恢复明显加快，符合当前外科术后快速康复的理念。疼痛程度也是评估患者术后康复的重要指标，笔者发现，实验组患者术后疼痛评分也较对照组明显降低，进一步提示：双后侧入路膝关节镜手术在腘窝囊肿治疗中具有创伤小、减轻术后疼痛的等优势。

除了手术创伤与患者恢复速度，治疗效果与复发率也是评估手术方式是否有效的重要指标。Lysholm 评分是评估膝关节功能的重要指标 [10]。笔者对两组患者术前与术后的 Lysholm 评分进行比较，发现两种手术方式均能改善患者的膝关节功能，但双后侧入路膝关节镜手术对膝关节功能改善的程度明显优于传统开放手术，提示双后侧入路膝关节镜手术对腘窝囊肿的临床疗效明显优于传统开放手术。Rauschning–Lindgren 分级是腘窝囊肿的重要分级标准，Ⅱ级或Ⅲ级腘窝囊肿则认为是较为严重的腘窝囊肿 [11]。本研究中，术前两组患者均为Ⅱ级或以上，经过治疗后，实验组改善为 0 级或Ⅰ级的有效率明显优于对照组，这与 Lysholm 评分一致，进一步证实：双后侧入路膝关节镜手术可有效应用于腘窝囊肿患者的临床治疗。此外，术后随访 1 年发现，虽然实验组患者复发例数少于对照组，但两组差异无统计学意义，这可能与本研究纳入病例数较少有关。双后侧入路膝关节镜手术是否有助于减少腘窝囊肿的复发率，仍需在未来的研究中进一步证实。

膝关节镜的手术方式有多种入路，本研究选择后侧入路建立观察通道与操作通道，主要是由于前方入路需通过狭窄的髁间窝进入膝关节后内侧间室，该入路存在视野盲区，无法完整看到囊壁与囊底，且操作空间受限，会增加血管、神经的损伤风险。而通过后侧入路进行手术，可以直接进入腘窝囊肿内进行观察，并彻底切除囊肿壁，还可对囊肿内口处的活瓣进行切除，从而提高腘窝囊肿的治疗效果，减少复发率与手术并发症发生率 [12]。

笔者认为，双后侧入路膝关节镜手术治疗腘窝囊肿需对手术要点进行关注。首先，术者需准确定位单向阀门活瓣的位置，并对其切除，对腘窝囊肿的致病因素进行彻底治疗；其次，在观察通路直视下，需对囊肿壁完整刨除，特别是有分隔的囊肿更应彻底切除，以减少复发率；第三，后侧入路由于血管神经束存在，所有操作需在观察通道的直视下进行，以防止血管神经损伤。

综上所述，双后侧入路膝关节镜手术可用于腘窝囊肿的临床治疗，具有手术创伤小、患者恢复快和临床疗效好等特点。然而，双后侧入路膝关节镜手术是否能减少腘窝囊肿的复发率、前方入路与后方入路在腘窝囊肿治疗中孰优孰劣等问题，仍需要在未来的研究中进一步证实。

参 考 文 献：

[1] HERMAN A M, MARZO J M. Popliteal cysts: a current review[J]. Orthopedics, 2014, 37(8): e678-e684.

[2] ZHOU X N, LI B, WANG J S, et al. Surgical treatment of popliteal cyst: a systematic review and meta-analysis[J]. J Orthop Surg Res, 2016, 11: 22.

[3] BRIGNARDELLO-PETERSEN R, GUYATT G H, BUCHBINDER R, et al. Knee arthroscopy versus conservative management in patients with degenerative knee disease: a systematic review[J]. BMJ Open, 2017, 7(5): e016114.

[4] SAYLIK M, GÖKKUŞ K. Treatment of baker cyst, by using open posterior cystectomy and supine arthroscopy on recalcitrant cases (103 knees)[J]. BMC Musculoskelet Disord, 2016, 17(1): 435.

[5] ZHU S, QIAN W, JIANG C, et al. Enhanced recovery after surgery for hip and knee arthroplasty: a systematic review and meta-analysis[J]. Postgrad Med J, 2017, 93(1106): 736-742.

[6] THORLUND J B, JUHL C B, ROOS E M, et al. Arthroscopic surgery for degenerative knee: systematic review and meta-analysis of benefits and harms[J]. BMJ, 2015, 350: h2747.

[7] MAGRILL A C L, NAKANO N, KHANDUJA V. Historical review of arthroscopic surgery of the hip[J]. Int Orthop, 2017, 41(10): 1983-1994.

[8] JAIN S R, SAYAMPANATHAN A A, HWEE CHYE TAN A. Arthroscopic management of posterior instability of the shoulder:

A systematic review of predictive factors associated with poorer surgical outcomes[J]. J Orthop Surg (Hong Kong), 2017, 25(3): 2309499017743102.

[9] 胡通洲 , 王徐灿 , 潘家平 . 关节镜下经双后内侧入路治疗成人腘窝囊肿 [J]. 临床骨科杂志 , 2016, 19(4): 464-465.

[9] HU T Z, WANG X C, PAN J P. Arthroscopic treatment of adult popliteal cyst via double posteromedial approach [J]. Journal of Clinical Orthopaedics, 2016, 19(4): 464-465. Chinese

[10] COLLINS N J, MISRA D, FELSON D T, et al. Measures of knee function: international knee documentation committee (IKDC) subjective knee evaluation form, knee injury and osteoarthritis outcome score (KOOS), knee injury and osteoarthritis outcome score physical function short form (KOOS-PS), knee outcome survey activities of daily living scale (KOS-ADL), lysholm knee scoring scale, oxford knee score (OKS), western ontario and mcmaster universities osteoarthritis index (WOMAC), activity rating scale (ARS), and tegner activity score (TAS)[J]. Arthritis Care Res (Hoboken), 2011, 63 Suppl 11: S208-S228.

[11] PANKAJ A, CHAHAR D, PATHROT D. Arthroscopic management of popliteal cysts[J]. Indian J Orthop, 2016, 50(2): 154-158.

[12] OHISHI T, TAKAHASHI M, SUZUKI D, et al. Arthroscopic approach to the posterior compartment of the knee using a posterior transseptal portal[J]. World J Orthop, 2015, 6(7): 505-512.

本文引用格式：

董智晖 , 罗绍坚 , 吴旭东 , 等 . 双后侧入路膝关节镜手术与传统开放手术在腘窝囊肿治疗中的疗效对比 [J]. 中国内镜杂志 , 2020, 26(1): 39-44.

DONG Z H, LUO S J , WU X D, et al. Comparison of arthroscopic surgery via double posteromedial approach and traditional open surgery in treatment of Baker’s cyst[J]. China Journal of Endoscopy, 2020, 26(1): 39-44. Chinese

（彭薇 编辑）

DOI: 10.3969/j.issn.1007-1989.2020.01.009
文章编号：1007-1989（2020）01-0045-06

论 著

醋酸去氨加压素在椎间孔镜手术中的应用

唐谨，吴从俊，李俊杰，张同会，鲁齐林，李莹，刘鏐，李涛
（湖北六七二中西医结合骨科医院 脊柱微创科，湖北 武汉 430079）

摘要：目的 观察在椎间孔镜手术前应用醋酸去氨加压素对术中出血量、血液相关指标的影响，评价其在临床上的应用价值。**方法** 选取 2017 年 11 月— 2018 年 7 月在该院行椎间孔镜手术的腰椎间盘突出症患者 135 例为研究对象，随机数字法分为对照组和试验组。对照组 67 例，试验组 68 例，对照组患者常规术前准备，试验组患者在常规术前准备基础上，术前 30 min 静脉应用醋酸去氨加压素 3 ml。比较两组患者镜下效果、术中出血情况、手术时间及血液相关指标 [血红蛋白浓度（HGB）、红细胞压积（HCT）、血小板数目（PLT）、凝血酶原时间（PT）、活化部分凝血活酶时间（APTT）、纤维蛋白原（FIB）]。**结果** 试验组镜下效果满意 37 例，一般 31 例，差 0 例，对照组镜下效果满意 23 例，一般 39 例，差 5 例。试验组术中出血量（9.93±1.10）ml，手术时间（62.78±7.63）min，对照组术中出血量（10.68±1.34）ml，手术时间（67.43±8.28）min，术前两组患者各项血液指标比较，差异无统计学意义（P >0.05）；术后两组患者的 HCT 和 PT 差异无统计学意义（P >0.05），试验组患者 HGB 和 PLT 与对照组比较，差异有统计学意义（P <0.05），试验组患者 APTT 与对照组比较，差异有统计学意义（P <0.01）；对照组患者各项血液相关指标术前与术后比较，差异无统计学意义（P >0.05），试验组患者 HGB、HCT、PLT 和 PT 术前与术后比较，差异无统计学意义（P >0.05），试验组患者 APTT 术前与术后比较，差异有统计学意义（P <0.01）。**结论** 醋酸去氨加压素应用于腰椎椎间孔镜手术中，可启动内源性凝血途径，缩短部分活化凝血活酶时间，促进凝血，达到止血的目的，对控制患者术中出血量有积极的意义，从而提高镜下效果，缩短手术时间，值得在临床上大力推广。

关键词： 腰椎间盘突出症；醋酸去氨加压素；椎间孔镜；出血量；活化部分凝血活酶时间
中图分类号： R681.53

Application of Desmopressin Acetate injection in percutaneous endoscopic lumbar discectomy

Jin Tang, Cong-jun Wu, Jun-jie Li, Tong-hui Zhang, Qi-lin Lu, Ying Li, Liu Liu, Tao Li
(Department of Minimally Invasive Spine Surgery, Hubei 672nd Orthopedics Hospital of Integrated Chinese & Western Medicine, Wuhan, Hubei 430079, China)

Abstract: Objective To observe the effect of Desmopressin Acetate injection before percutaneous endoscopic lumbar discectomy and evaluate its clinical value. **Methods** 135 patients with lumbar disc herniation who underwent percutaneous endoscopic lumbar discectomy from November 2017 to July 2018 were divided into control group and test group by random number method. Patients in the control group (67 cases) received routine preoperative preparation, and patients in the test group (68 cases) received 3 ml Desmopressin Acetate injection intravenously half an hour before surgery on the basis of routine preoperative preparation. Effect under the endoscope, mean bleeding volume, operation time and blood related indicators (HGB, HCT, PLT, PT, APTT and FIB) were compared between the two groups. **Results** In the test group, the effect under the endoscope was satisfactory in 37 cases, general in 31 cases and poor in 0 cases, while in the control group, it was satisfactory in 23 cases, general in 39

收稿日期：2019-04-16

cases and poor in 5 cases. In the test group, mean bleeding volume was (9.93 ± 1.10) ml, and operative time was (62.78 ± 7.63) min, while in the control group mean bleeding volume was (10.68 ± 1.34) ml and the operative time was (67.43 ± 8.28) min. There was no statistically significant difference in blood parameters between the two groups before surgery ($P > 0.05$). There was no significant difference in HCT and PT between the two groups after surgery ($P > 0.05$). There were statistic differences in HGB, and PLT between the two groups after surgery ($P < 0.05$). There were significant differences in APTT between the two groups after surgery ($P < 0.01$). In the control group, there were no statistically significant differences in blood related indicators before and after operation ($P > 0.05$), while in the test group there were no statistically significant differences in HGB, HCT, PLT and PT before and after the operation ($P > 0.05$), and significant differences in APTT before and after the operation ($P < 0.01$). **Conclusion** Desmopressin Acetate injection used in percutaneous endoscopic lumbar discectomy, can start the intrinsic coagulation pathways, shorten the APTT, promote blood clotting, achieve the purpose of hemostasis. It was positive to control the intraoperative blood loss, improve the effect under the endoscope and shorten the operation time. So it is worth promoting in clinic.

Keywords: LDH; Desmopressin Acetate injection; PELD; blood loss; APTT

经皮椎间孔镜下腰椎髓核摘除术（percutaneous endoscopic lumbar discectomy，PELD）是目前治疗腰椎间盘突出症的微创手术方法之一，以其创伤小、出血少、恢复快备受广大临床医师和患者的青睐[1]。在临床上，经常有患者因镜下出血而影响手术视野，降低手术效果。有研究[2]证实，醋酸去氨加压素（Desmopressin Acetate Injection）用于腰椎手术可减少术野渗血，保持术野清晰，减少手术出血，但在椎间孔镜手术中应用的相关文献报道较少。笔者将醋酸去氨加压素注射液应用于椎间孔镜手术中，效果满意。现报道如下：

1 资料与方法

1.1 一般资料

选取 2017 年 11 月 — 2018 年 7 月在本院行椎间孔镜手术的腰椎间盘突出症患者 135 例为研究对象，随机数字法分为对照组和试验组。对照组 67 例，其中男 31 例，女 36 例；年龄 29 ~ 68 岁，平均（53.71 ± 6.75）岁；突出节段：$L_{3/4}$ 8 例，$L_{4/5}$ 34 例，L_5/S_1 25 例；突出部位（MRI 表现，包括中央偏左、中央偏右）：左侧 41 例，右侧 26 例。试验组 68 例，其中男 39 例，女 29 例；年龄 31 ~ 72 岁，平均（55.79 ± 6.24）岁；突出节段：$L_{3/4}$ 11 例，$L_{4/5}$ 26 例，L_5/S_1 31 例；突出部位（MRI 表现，包括中央偏左、中央偏右）：左侧 38 例，右侧 30 例。两组患者一般资料比较，差异无统计学意义（P >0.05），具有可比性。见表 1。

1.2 纳入标准

①结合患者病史、体征及影像学检查明确诊断为腰椎间盘突出症；②经系统保守治疗 3 个月以上，效果仍欠佳者；③既往无腰椎手术史；④无明显手术禁忌证；⑤患者及家属依从性好，愿意配合治疗及随访；⑥术前检查血红蛋白（hemoglobin，HGB）浓度、红细胞压积（hematocrit，HCT）、血小板（platelets，PLT）、凝血功能及肝功能均正常；⑦术前 2 周内未行药物抗凝治疗者。

1.3 排除标准

①既往有腰椎手术史；②严重腰椎不稳者；③患

表 1 两组患者一般资料比较

Table 1 Comparison of general data between the two groups

组别	性别 / 例		年龄 / 岁	突出节段 / 例			突出部位 / 例	
	男	女		$L_{3/4}$	$L_{4/5}$	L_5/S_1	左侧	右侧
对照组（n =67）	31	36	53.71 ± 6.75	8	34	25	41	26
试验组（n =68）	39	29	55.79 ± 6.24	11	26	31	38	30
χ^2/t 值	1.66		1.86†	2.18			0.39	
P 值	0.132		0.065	0.337			0.326	

注：† 为 t 值

者或家属依从性差，不愿意配合治疗及随访；④精神病患者；⑤术前 2 周内行药物抗凝治疗者。

1.4　治疗过程

对照组患者常规术前准备，试验组患者在常规术前准备的基础上，术前 30 min 静脉应用醋酸去氨加压素注射液（深圳翰宇药业 1 ml ： 4 μg）3 ml，以 100 ml 0.9% 氯化钠注射液配制，30 min 内滴完。两组患者手术过程相同，均由同一组高年资医生完成。对于高髂嵴的 L_5/S_1 突出患者采用椎板间入路手术。椎间孔入路采用局麻，椎板间入路采用硬膜外麻醉。患者均取俯卧位，常规穿刺置管，镜下精细操作，注意保护硬脊膜及神经根组织，避免损伤终板，尽量保留韧带及小关节，彻底摘除导致症状及游离的髓核组织，同时进行纤维环的皱缩成型，直至硬脊膜及神经根组织彻底减压。镜下彻底止血后，全层缝合一针关闭创口。

1.5　评价指标

1.5.1　*镜下效果*　标准如下：①满意：术野清晰，渗血极少或无，较少电凝止血；②一般：术野基本清晰，渗血不多，电凝止血后即可恢复；③差：术野不清晰，渗血较多，电凝止血效果仍不佳。满意及一般视为有效，镜下效果由术者做出评价。比较两组患者镜下效果情况。

1.5.2　*术中出血量及手术时间*　比较两组患者的术中出血量及手术时间。

1.5.3　*血液相关指标*　比较两组患者血液相关指标情况，包括 HGB、HCT、PLT、凝血酶原时间（prothrombin time，PT）、活化部分凝血活酶时间（activated partial thromboplastin time，APTT）、纤维蛋白原（fibrinogen，FIB）。

1.5.4　*术后并发症*　记录是否有血栓等

1.6　统计学方法

采用 SPSS 23.0 软件对数据进行统计学分析，计量资料采用均数 ± 标准差（$\bar{x} \pm s$）表示，组间比较采用独立样本 t 检验，计数资料采用 Fisher 精确检验，$P<0.05$ 为差异有统计学意义。

2　结果

2.1　两组患者镜下效果比较

试验组镜下效果满意 37 例，一般 31 例，差 0 例，对照组镜下效果满意 23 例，一般 39 例，差 5 例。试验组患者镜下效果满意率明显优于对照组，差异有统计学意义（$P=0.007$）。见表 2。

2.2　两组患者术中出血量及手术时间比较

试验组患者术中出血量（9.93 ± 1.10）ml，手术时间（62.78 ± 7.63）min，对照组患者术中出血量（10.68 ± 1.34）ml，手术时间（67.43 ± 8.28）min。试验组患者术中出血量及手术时间明显少于对照组，差异均有统计学意义（$P<0.01$）。见表 3。

2.3　两组患者血液相关指标比较

两组患者术前、术后第 1 天血液相关指标（HGB、HCT、PLT、PT 和 APTT）进行比较，术前两组患者各项血液相关指标比较，差异均无统计学意义（$P>0.05$）；术后两组患者 HCT 和 PT 比较，差异均无统计学意义（$P>0.05$），试验组患者 HGB 和 PLT 与对照组比较，差异有统计学意义（$P<0.05$），试验组患者 APTT 与对照组比较，差异有统计学意义（$P<0.01$）；对照组患者各项血液相关指标术前与术后比较，差异均无统计学意义（$P>0.05$），试验组患者 HGB、HCT、PLT 和 PT 术前与术后比较，差异无统计学意义（$P>0.05$），试验组患者 APTT 术前与术后比较，差异有统计学意义（$P<0.01$）。见表 4 和 5。

2.4　两组患者术后并发症发生情况

两组患者随访期间均无血栓发生。

表 2　两组患者镜下效果比较　例

Table 2　Comparison of the effect under endoscope between the two groups　*n*

组别	满意	一般	差
对照组（$n=67$）	23	39	5
试验组（$n=68$）	37	31	0
P 值		0.007	

表 3　两组患者出血量及手术时间比较　（$\bar{x} \pm s$）

Table 3　Comparison of mean bleeding volume and operation time between the two groups　（$\bar{x} \pm s$）

组别	出血量 /ml	手术时间 /min
对照组（$n=67$）	10.68 ± 1.34	67.43 ± 8.28
试验组（$n=68$）	9.93 ± 1.10	62.78 ± 7.63
t 值	3.56	3.39
P 值	0.000	0.001

表 4 两组患者血常规相关指标比较 （$\bar{x} \pm s$）

Table 4 Comparison of blood routine related indicators between the two groups （$\bar{x} \pm s$）

组别	HGB/（g/L）			
	术前	术后	*t* 值	*P* 值
对照组（*n* =67）	133.59 ± 15.79	128.93 ± 14.29	1.79	0.076
试验组（*n* =68）	136.39 ± 16.15	134.52 ± 14.63	0.71	0.482
t 值	1.02	2.25		
P 值	0.310	0.026		
组别	HCT			
	术前	术后	*t* 值	*P* 值
对照组（*n* =67）	0.35 ± 0.15	0.32 ± 0.08	1.44	0.151
试验组（*n* =68）	0.34 ± 0.12	0.35 ± 0.10	0.53	0.598
t 值	0.43	1.92		
P 值	0.669	0.057		
组别	PLT/（10^9/L）			
	术前	术后	*t* 值	*P* 值
对照组（*n* =67）	260.47 ± 28.43	252.43 ± 25.50	1.72	0.087
试验组（*n* =68）	268.27 ± 30.13	261.64 ± 27.32	1.34	0.181
t 值	1.55	2.02		
P 值	0.124	0.045		

表 5 两组患者凝血功能相关指标比较 （*s*，$\bar{x} \pm s$）

Table 5 Comparison of coagulation function related indicators between the two groups （*s*，$\bar{x} \pm s$）

组别	PT				APTT			
	术前	术后	*t* 值	*P* 值	术前	术后	*t* 值	*P* 值
对照组（*n* =67）	12.07 ± 1.25	11.93 ± 0.96	0.73	0.468	36.14 ± 4.45	35.73 ± 3.85	0.57	0.569
试验组（*n* =68）	11.80 ± 1.24	11.61 ± 0.93	1.01	0.316	35.48 ± 3.82	32.35 ± 3.62	4.90	0.000
t 值	1.26	1.96			0.93	5.27		
P 值	0.210	0.052			0.357	0.000		

3 讨论

近年来，随着脊柱内镜技术的不断发展，椎间孔镜治疗腰椎间盘突出症在临床上应用越来越广泛[3-6]。FENG 等[5]认为，经皮椎间孔镜是治疗腰椎间盘突出症最好的手术方式，与传统开放髓核摘除术相比，具有几乎不损伤肌肉、韧带、椎板和小关节突等脊柱后部结构的优点，同时具有创伤小、恢复快和术后神经粘连少等理论优势，已经逐渐在国内得到推广和应用[7-9]。随着内镜技术的不断发展，椎间孔镜手术的适应范围正在逐渐扩大，已经由单纯的腰椎间盘突出症治疗，逐渐扩大到脊髓型颈椎病、腰椎椎管狭窄症和腰椎滑脱症等疾病的治疗。术中出血不可避免，少量出血时，电凝止血对手术没有或者影响较小，出血较多、电凝止血不易控制时，镜下无法提供清晰视野，会增加手术难度，增加术中副损伤及并发症可能，严重者甚至不得不放弃手术，影响了手术效果。因此，控制或者减少术中出血对椎间孔镜手术的顺利进行也有很大的意义。

通过临床实践及翻阅大量文献[10-13]，笔者总结椎间孔镜镜下出血的原因如下：①血压偏高：主要原因可能为术前或术中血压控制不佳、患者紧张情绪和腹压增加等；②凝血异常：主要为术前凝血功能异常、

长期服用阿司匹林或氯吡格雷等抗凝药物、长期服用活血化瘀类中成药；③血管损伤出血：多为术中反复穿刺误伤椎管内静脉丛、椎间孔动静脉、腹腔静脉丛等所致；④骨面渗血：多为椎间孔扩大成形中磨除的上关节突骨面渗血；⑤止血不彻底。但目前关于止血药物在椎间孔镜手术中的应用报道较少。

醋酸去氨加压素作为凝血酶药物之一，为去氨加压素的醋酸盐，是人体血管加压素—精氨酸加压素（arginine，AVP）的衍生物。它具有抗利尿、止血作用的同时，也可明显降低血管收缩活性，消除了血压升高的副作用[2, 14]。醋酸去氨加压素还具有平衡止血的独特优势，在促进血小板水平的同时，释放出组织纤维蛋白溶酶激活剂，从而在有效止血的同时，还可以避免血栓形成[14]，发挥出其促凝防栓的双保险作用。由于上述优点，醋酸去氨加压素已广泛应用于泌尿[14]、心血管[15]、消化[16]和骨骼肌肉[2]等系统的围手术期，以减少术中和术后出血。

本研究发现：①术后试验组患者 APTT 较对照组明显缩短，试验组患者术后 APTT 较术前也明显缩短（P <0.01），说明去氨加压素能启动内源性凝血途径，缩短部分活化凝血活酶时间，促进凝血，达到止血的目的；②试验组患者 PT 术前与术后相比、试验组与对照组比较，差异均无统计学意义（P >0.05），说明去氨加压素对外源性凝血途径无影响；③试验组患者镜下效果明显优于对照组（P =0.007），术中出血量及手术时间明显少于对照组，说明去氨加压素应用后，能有效减少术中出血量，降低手术难度，缩短手术时间；④两组患者术后均无血栓出现，说明去氨加压素并不会增加血栓风险。

去氨加压素应用于腰椎椎间孔镜手术中，可启动内源性凝血途径，缩短部分活化凝血活酶时间，促进凝血，达到止血的目的，对控制患者的术中出血有积极的意义，从而提高镜下效果，缩短手术时间，值得在临床上大力推广。但由于本研究样本量小，存在一定的选择偏倚等不足，可能对研究结果造成偏差，需要临床上大样本、多中心的研究证实。

参 考 文 献：

[1] 唐谨，刘鏐，李莹，等. 腰椎间盘突出症椎间孔镜术后复发的原因分析及相关预防对策 [J]. 中国中医骨伤科杂志，2017, 25(2): 75-78.

[1] TANG J, LIU L, LI Y, et al. Analysis of causes and prevention of postoperative recurrence of lumbar disc herniation with percutaneous endoscopic lumbar discectomy[J]. Chinese Journal of Traditional Medical Traumatology & Orthopedics, 2017, 25(2): 75-78. Chinese

[2] 张博卿，杨丽，肖庆华，等. 醋酸去氨加压素联合地尔硫卓用于腰椎内固定手术中控制性降压的临床应用与研究 [J]. 中国医药科学杂志，2018, 8(9): 68-70.

[2] ZHANG B Q, YANG L, XIAO Q H, et al. Clinical application of desmopressin acetate combined with diltiazem for controlled hypotension in lumbar internal fixation[J]. China Medicine and Pharmacy, 2018, 8(9): 68-70. Chinese

[3] KONOVALOV N A, ASYUTIN D S, KOROLISHIN V A, et al. Percutaneous endoscopic discectomy in the treatment of patients with degenerative diseases of the lumbosacral spine[J]. Voprosy Neĭrokhirurgii, 2017, 81(5): 56-62.

[4] 王诗成，潘磊，黄必留，等. 椎间孔镜和小切口手术治疗腰椎间盘突出症的比较 [J]. 实用骨科杂志，2015, 21(4): 293-296.

[4] WANG S C, PAN L, HUANG B L, et al. Comparative study on percutaneous transforaminal endoscopic discectomy and small incision method for lumbar disc herniation[J]. Journal of Practical Orthopaedics, 2015, 21(4): 293-296. Chinese

[5] FENG F, XU Q, YAN F, et al. Comparison of 7 surgical interventions for lumbar disc herniation: a network meta-analysis[J]. Pain Physician, 2017, 20(6): E863-E871.

[6] SONG H, HU W, LIU Z, et al. Percutaneous endoscopic interlaminar discectomy of L5-S1 disc herniation: a comparison between intermittent endoscopy technique and full endoscopy technique[J]. J Orthop Surg Res, 2017, 12(1): 162.

[7] 王小明，王亮，夏斌，等. 经皮椎间孔镜治疗腰椎管狭窄症伴骨质疏松的有效性和安全性分析 [J]. 中国医药导报，2016, 13(11): 121-124.

[7] WANG X L, WANG L, XIA B, et al. Efficacy and safety analysis of foraminal mirror therapy in the treatment of lumbar spinal stenosis combined with osteaporosis[J]. China Medical Herald, 2016, 13(11): 121-124. Chinese

[8] 杨虎，李鹏飞，贾楠，等. 椎间孔镜不同入路方式对髓核摘除量的影响及临床疗效分析 [J]. 中国修复重建外科杂志，2018, 32(7): 933-940.

[8] YANG H, LI P F, JIA N, et al. Effect and effectiveness analysis of different approaches of transforaminal endoscope on extirpation amount of nuclues pulposus[J]. Chinese Journal of Reparative and Reconstructive Surgery, 2018, 32(7): 933-940. Chinese

[9] 李利军，常峰，孙久强，等. 椎间孔镜治疗腰椎滑脱伴腰椎管狭窄症的初步疗效分析 [J]. 中华显微外科杂志，2018, 41(2): 191-193.

[9] LI L J, CHANG F, SUN J Q, et al. Analysis of the primary effect of intervertebral foramen on lumbar spondylolisthesis with lumbar spinal stenosis[J]. Chinese Journal of Microsurgery, 2018, 41(2): 191-193. Chinese

[10] 洪晔，吕书军，崔海东，等. 椎间孔镜下腰椎间盘髓核摘除术中转开放手术三例分析 [J]. 中国骨与关节杂志，2016, 5(9): 695-699.

[10] HONG Y, LÜ S J, CUI H D, et al. Discectomy with tranforaminal

endoscope for lumbar intervetebral disc to open surgery in 3 cases: etiology and treatment[J]. Chinese Journal of Bone and Joint, 2016, 5(9): 695-699. Chinese

[11] 韩广 , 汤锋武 , 张赛 , 等 . 经皮椎间孔镜技术治疗腰椎间盘突出症和腰椎间孔狭窄的并发症原因分析与处理 [J]. 中国现代神经疾病杂志 , 2016, 16(4): 210-215.

[11] HAN G, TANG F W, ZHANG S, et al. Analysis and treatment of surgical complications after percutaneous transforaminal endoscopic discectomy for treating lumbar disc herniation and lumbar intervertebral foraminal stenosis[J]. Chin J Contemp Neurol Neurosurg, 2016, 16(4): 210-215. Chinese

[12] 闫志刚 , 施建锋 , 刘壮 , 等 . 经皮椎间孔镜下行腰椎间盘摘除术并发症的相关分析及其预防处理 [J]. 中国临床保健杂志 , 2018, 21(1): 120-122.

[12] YAN Z G, SHI J F, LIU Z, et al. Correlation analysis and preventive measures of complications of lumbar intervertebral disc herniation treated with percutaneous endoscopic lumbar discectomy[J]. Chinese Journal of Clinical Healthcare, 2018, 21(1): 120-122. Chinese

[13] 辛志军 , 郑国权 , 张西峰 , 等 . 脊柱内镜日间手术模式治疗腰椎疾患失败病例分析及其防治策略 [J]. 中国疼痛医学杂志 , 2019, 25(2): 114-119.

[13] XIN Z J, ZHENG G Q, ZHANG X F, et al. Analysis and prevention strategies of the complications in patients with lumbar degenerative disease treated by spinal endoscopic in ambulatory surgery mode[J]. Chinese Journal of Pain Medicine, 2019, 25(2): 114-119. Chinese

[14] 陶佳意 , 却晖 , 张劲松 , 等 . 醋酸去氨加压素减少经尿道前列腺电切手术出血的临床研究 [J]. 中国现代医学杂志 , 2016, 26(19): 114-116.

[14] TAO J Y, QUE H, ZHANG J S, et al. Acetate desmopressin reduced blood loss during transurethral resection of prostate[J]. China Journal of Modern Medicine, 2016, 26(19): 114-116. Chinese

[15] 杨宇翔 , 朱珊 , 郑月宏 , 等 . 去氨加压素对大隐静脉曲张围手术期出血和血栓形成的影响 [J]. 中华老年多器官疾病杂志 , 2017, 16(9): 682-688.

[15] YANG Y X, ZHU S, ZHENG Y H, et al. Effect of desmopressin on perioperative bleeding and thrombogenesis in patients undergoing great saphenous varicose vein surgery[J]. Chinese Journal of Multiple Organ Diseases in The Elderly, 2017, 16(9): 682-688. Chinese

[16] 贾方 , 邝胜利 , 杨惠 , 等 . 内镜下注射去氨加压素治疗上消化道溃疡出血 37 例 [J]. 山东医药 , 2013, 53(44): 98-99.

[16] JIA F, KUANG S L, YANG H, et al. Endoscopic injection of desmopressin for treatment of upper gastrointestinal ulcer bleeding: 37 cases[J]. Shandong Medical Journal, 2013, 53(44): 98-99. Chinese

本文引用格式：

唐谨 , 吴从俊 , 李俊杰 , 等 . 醋酸去氨加压素在椎间孔镜手术中的应用 [J]. 中国内镜杂志 , 2020, 26(1): 45-50.

TANG J, WU C J, LI J J , et al. Application of Desmopressin Acetate injection in percutaneous endoscopic lumbar discectomy[J]. China Journal of Endoscopy, 2020, 26(1): 45-50. Chinese

（吴静 编辑）

DOI: 10.3969/j.issn.1007-1989.2020.01.010
文章编号：1007-1989（2020）01-0051-05

论 著

右美托咪啶对无线镇痛管理下老年胸腔镜患者术后镇痛及认知功能的影响 *

吴城[1]，江能[2]，张军[3]，路建[1]，周红梅[1]
（嘉兴学院附属第二医院 1. 麻醉科；2. 外科 18 病区；3. 心胸外科，浙江 嘉兴 314000）

摘要：目的 探讨右美托咪啶对无线镇痛管理下的老年胸腔镜患者术后镇痛效果与术后认知功能的影响。**方法** 选取 2017 年 1 月 — 2018 年 6 月该院行胸腔镜手术治疗的 80 例老年患者，按照随机数字法将患者随机分为右美托咪啶联合舒芬太尼 D+S 组（40 例）和舒芬太尼 S 组（对照组，40 例），对照组（S 组）为无线镇痛泵中予以舒芬太尼，D+S 组在对照组基础上联合应用右美托咪啶，比较两组患者术前术后不同时点简易精神量表（MMSE）评分、术后疼痛视觉模拟评分（VAS）、外周血白细胞介素 -1（IL-1）、白细胞介素 -6（IL-6）和肿瘤坏死因子 -α（TNF-α）的表达水平以及不良反应情况。**结果** D+S 组与 S 组患者术前当天、术后 5 和 7 d MMSE 评分比较，差异无统计学意义（P >0.05），术后 1 和 3 d，D+S 组 MMSE 评分明显高于 S 组（P <0.05）；D+S 组术后 6 和 12 h 疼痛 VAS 评分明显低于 S 组（P <0.05），术后 24 和 48 h，D+S 组和 S 组疼痛 VAS 评分比较，差异无统计学意义（P >0.05）；术前当天、术后 5 和 7 d，两组患者 IL-1、IL-6 和 TNF-α 表达水平比较，差异均无统计学意义（P >0.05），术后 1 和 3 d，IL-1、TNF-α 和 IL-6 表达水平比较，差异均有统计学意义（P <0.05）；D+S 组恶心发生率明显低于 S 组（P <0.05），心动过缓发生率则高于 S 组（P <0.05），但呕吐和尿潴留发生率比较，两组差异无统计学意义（P >0.05）。**结论** 右美托咪啶可有效改善无线镇痛管理下老年胸腔镜患者术后早期疼痛和认知功能，同时降低术后炎性因子水平。

关键词： 无线镇痛管理；右美托咪啶；胸腔镜；老年患者；术后镇痛；认知功能
中图分类号： R614

Impact of Dexmedetomidine on postoperative analgesia and cognitive function in elderly patients underwent thoracoscopic surgery under wireless patient controlled-analgesia*

Cheng Wu[1], Neng Jiang[2], Jun Zhang[3], Jian Lu[1], Hong-mei Zhou[1]
(1.Department of Anesthesiology; 2. Department of Surgery; 3.Department of Cardiothoracic Surgery, the Second Affiliated Hospital of Jiaxing University, Jiaxing, Zhejiang 314000, China)

Abstract: Objective To evaluate the impact of Dexmedetomidine on postoperative cognitive function in elderly patients underwent thoracoscopic surgery under wireless analgesia. **Methods** 80 elderly patients who underwent thoracoscopic surgery from Jan 2017 to June 2018 were randomly divided into D + S group (40 cases) and S group (40 cases). Sufentanil were added into the wireless patient controlled-analgesia pump as a controlled group. In the D + S group, Dexmedetomidine were combined with sufentanil used in the Wireless patient-controlled analgesia, and the preoperative and postoperative simple mental scale (MMSE) score, VAS scores of postoperative pain, and peripheral blood IL-1 , IL-6 and TNF-α expression levels as well as adverse reactions were compared in different time point between different groups. **Results** There was no significant difference in the MMSE scores between the

收稿日期：2019-02-18
* 基金项目：浙江省医学会临床科研基金（No：2017ZYC-A76）

D + S group on the day before surgery, at day 5 and 7 after surgery ($P > 0.05$). The MMSE scores in the D + S group were significantly higher than those in the S group at 1 day and 3 days after operation ($P < 0.05$). The VAS scores of pain on 6 h and 12 h were significantly lower than those of S group ($P < 0.05$). There was no significant difference in pain VAS score between the two groups 24 and 48 hours after operation ($P > 0.05$). The day before surgery, at day 5 and 7 after operation, there was no significant difference in the expression levels of IL-1, IL-6 and TNF-α between the two groups ($P > 0.05$). The expression levels of IL-1, IL-6 and TNF-α were significantly different at day 1 and 3 after operation ($P < 0.05$). The incidence of nausea in D + S group was significantly lower than that in S group ($P < 0.05$), while the incidence of bradycardia was higher than that in S group ($P < 0.05$), but the incidence of vomiting and urinary retention was not significantly different between the two groups ($P > 0.05$). **Conclusion** Dexmedetomidine can not only effectively improve postoperative pain and cognitive function in elderly patients underwent thoracoscopic, but also reduce postoperative inflammatory levels.

Keywords: wireless patient controlled-analgesia management; Dexmedetomidine; thoracoscopic; elderly patients; postoperative analgesia; cognitive function

术后认知功能障碍（postoperative cognitive dysfunction，POCD）是老年患者在外科手术后较严重的并发症之一，其中腹部手术、胸外科手术和血管外科手术等大型侵入性手术比小型、简单型手术具有更大的风险[1]。CANET 等[2]研究显示，接受小型手术患者术后 7 和 30 d 的 POCD 发生率分别为 6.8% 和 6.6%，接受大型手术患者术后 7 和 30 d 的 POCD 发生率分别为 25.8% 和 9.9%。POCD 不仅延长患者住院时间，使得术后并发症发生率和死亡率提高，而且会降低患者生存质量，增加社会的经济负担[1]。因此，深入研究 POCD 的发生机制和防治措施，对于提高患者的生存率和临床康复质量具有重要的意义。

1 资料与方法

1.1 一般资料

选取 2017 年 1 月— 2018 年 6 月在本院行胸腔镜手术治疗的老年患者 80 例，按照随机数字法将 80 例研究对象随机平均分为 S 组（40 例）和 D+S 组（40 例）。D+S 组中，男 25 例，女 15 例，年龄 60 ~ 85 岁，平均（68.2 ± 4.7）岁；S 组中，男 27 例，女 13 例，年龄 62 ~ 85 岁，平均（69.0 ± 5.9）岁。两组患者一般资料比较，差异无统计学意义（P >0.05），具有可比性。本文排除严重心肺脑血管和严重肝肾功能不全等基础疾病患者，术前存在 POCD 及既往发生过 POCD、老年性痴呆、阿尔茨海默病患者和正在使用精神类药物患者。本研究经医院伦理委员审核批准通过。

1.2 仪器与设备

本研究术后镇痛泵采用江苏人先医疗科技有限公司的无线镇痛泵，型号 REHN（11），批号：JT097256–JT083108。

1.3 方法

所有研究对象均由同一组麻醉医师完成麻醉操作，麻醉管理统一按固定流程进行，患者术后均接受无线镇痛泵止痛。S 组无线镇痛中使用舒芬太尼，剂量为 1.0 μg/（kg · d）。D+S 组在 S 组基础上，在无线镇痛中使用右美托咪啶，剂量为 1.0 μg/（kg · d）。两组均由 0.9% 生理盐水稀释配置至 150 ml，2 ml/h 背景输注速率，单次按压输入剂量为 2 ml，锁定时间 10 min。所有患者术后送入麻醉后监测治疗室（postanesthesia care unit，PACU）恢复，拔除气管后开始使用无线镇痛泵。术后镇痛管理：统一由急性疼痛服务（acute pain service，APS）镇痛小组联合病区 APS 镇痛护士完成。

1.4 观察指标

记录术前、术后 1、3、5 和 7 d 简易精神量表（mini–mental state examination，MMSE）评分（最高分 30 分，文盲小于 17 分、小学文化程度小于 20 分、中学以上小于 24 分为痴呆）；采用疼痛视觉模拟评分（visual analogue scale，VAS）记录患者术后 6、12、24 和 48 h 内镇痛评分，评分范围 0 ~ 10 分（0 分为无痛，10 分为疼痛难以忍受）；酶联免疫吸附试验（enzyme linked immunosorbent assy，ELISA）检测术前当天、术后 1、3、5 和 7 d 外周血白细胞介素 –1（interleukin–1，IL–1）、肿瘤坏死因子 – α（tumor necrosis factor– α，TNF– α）、白细胞介素 –6（interleukin–6，IL–6）的表达水平；记录患者镇痛期间不良反应发生率，包括恶心、呕吐、心动过缓和尿潴留等。

1.5　统计学方法

采用 SPSS 19.0 版本软件包进行统计分析。计量资料以均数 ± 标准差（$\bar{x} \pm s$）表示，各组间数据的比较依据资料的性质，采用 t 检验或 χ^2 检验。以 $P<0.05$ 为差异有统计学意义。

2　结果

2.1　两组患者术前术后 MMSE 评分比较

D+S 组与 S 组患者术前当天、术后 5 和 7 d MMSE 评分比较，差异均无统计学意义（$P>0.05$）；术后 1 和 3 d 比较，D+S 组 MMSE 评分明显高于 S 组（$P<0.05$）。见表 1。

2.2　两组患者术后疼痛程度比较

D+S 组患者术后 6 和 12 h 疼痛 VAS 评分明显低于 S 组（$P<0.05$），术后 24 和 48 h，D+S 组和 S 组疼痛 VAS 评分比较，差异无统计学意义（$P>0.05$）。见表 2。

2.3　两组患者术前术后炎性因子水平比较

术前当天、术后 5 和 7d，两组患者 IL-1、IL-6 和 TNF-α 表达水平比较，差异均无统计学意义（$P>0.05$），术后 1 和 3 d，两组 IL-1、IL-6 和 TNF-α 表达水平比较，差异均有统计学意义（$P<0.05$）。见表 3 ~ 5。

2.4　两组患者不良反应发生率比较

D+S 组患者恶心发生率明显低于 S 组（$P<0.05$），心动过缓发生率则高于 S 组（$P<0.05$），两组患者呕吐和尿潴留发生率比较，差异无统计学意义（$P>0.05$）。见表 6。

表 1　两组患者术前术后 MMSE 评分比较　（分，$\bar{x} \pm s$）

Table 1　Comparison of MMSE scores before and after operation between the two groups　（score，$\bar{x} \pm s$）

组别	术前	术后 1 d	术后 3 d	术后 5 d	术后 7 d
S 组（n =40）	26.41 ± 1.55	25.23 ± 1.35	25.16 ± 1.19	25.22 ± 1.46	24.35 ± 1.33
D+S 组（n =40）	26.49 ± 1.56	26.88 ± 1.26	26.69 ± 1.26	25.45 ± 1.44	24.23 ± 1.37
t 值	0.50	1.79	2.36	0.44	1.26
P 值	0.310	0.038	0.010	0.327	0.100

表 2　两组患者术后疼痛 VAS 评分比较　（分，$\bar{x} \pm s$）

Table 2　Comparison of VAS pain score between the two groups　（score，$\bar{x} \pm s$）

组别	术后 6 h	术后 12 h	术后 24 h	术后 48 h
S 组（n =40）	4.95 ± 0.75	4.42 ± 0.58	3.76 ± 0.82	3.02 ± 0.75
D+S 组（n =40）	4.22 ± 0.44	4.02 ± 0.45	3.75 ± 0.90	2.89 ± 0.85
t 值	2.23	1.98	0.59	0.69
P 值	0.017	0.031	0.275	0.252

表 3　两组患者不同时点 TNF-α 表达比较　（pg/ml，$\bar{x} \pm s$）

Table 3　Comparison of TNF-α level at different time points between the two groups　（pg/ml，$\bar{x} \pm s$）

组别	术前当天	术后 1 d	术后 3 d	术后 5 d	术后 7 d
D+S 组（n =40）	16.63 ± 4.58	46.59 ± 5.58	53.89 ± 8.82	62.53 ± 7.36	64.66 ± 7.22
S 组（n =40）	17.11 ± 4.22	53.62 ± 6.99	59.97 ± 7.05	62.13 ± 7.44	64.22 ± 7.38
t 值	0.47	4.79	3.41	0.24	0.27
P 值	0.310	0.000	0.001	0.405	0.394

表 4 两组患者不同时点 IL-1 水平比较 （pg/ml，$\bar{x} \pm s$）

Table 4 Comparison of IL-1 level at different time points between the two groups （pg/ml，$\bar{x} \pm s$）

组别	术前当日	术后 1 d	术后 3 d	术后 5 d	术后 7 d
D+S 组（n =40）	6.44 ± 2.32	28.87 ± 4.45	35.46 ± 5.51	40.11 ± 4.43	44.36 ± 5.01
S 组（n =40）	6.40 ± 2.35	35.66 ± 5.02	38.90 ± 5.86	40.05 ± 4.50	44.60 ± 4.85
t 值	0.08	6.21	2.71	0.06	0.22
P 值	0.470	0.000	0.004	0.476	0.414

表 5 两组患者不同时点 IL-6 水平比较 （pg/ml，$\bar{x} \pm s$）

Table 5 Comparison of IL-6 level at different time points between the two groups （pg/ml，$\bar{x} \pm s$）

组别	术前当日	术后 1 d	术后 3 d	术后 5 d	术后 7 d
D+S 组（n =40）	14.35 ± 4.86	30.01 ± 5.83	38.45 ± 6.03	46.66 ± 5.32	50.22 ± 6.25
S 组（n =40）	13.99 ± 5.20	37.74 ± 4.87	42.02 ± 1.26	46.37 ± 5.68	49.90 ± 6.33
t 值	0.32	6.43	2.88	0.23	0.23
P 值	0.375	0.000	0.003	0.407	0.410

表 6 两组患者不良反应发生率比较 例（%）

Table 6 Comparison of adverse reactions between the two groups n（%）

组别	恶心	呕吐	心动过缓	尿潴留
S 组（n =40）	6（15.0）	8（20.0）	1（2.5）	2（5.0）
D+S 组（n =40）	1（2.5）	4（10.0）	7（17.5）	1（2.5）
χ^2 值	3.91	1.67	4.99	0.36
P 值	0.048	0.220	0.025	0.566

3 讨论

随着人口老龄化进程的加快，以及医学技术的发展与进步，越来越多老年人接受外科手术。老年患者基础生理条件较差，多伴有其他合并症。胸科手术麻醉实施需行双腔气管插管，应激反应较大，麻醉深度要求较高。文献回顾提示，心胸外科手术相比于非心胸外科手术，有较高的 POCD 发生率[3]。近年来，有研究[4]证实，炎症细胞因子（包括 IL-1、TNF-α 和 IL-6 等）参与了麻醉和术后 POCD 的发生。在病理环境下，细胞因子的级联反应被启动，可导致刺激损伤性细胞因子的大量产生，影响神经系统的功能，甚至引起神经系统损伤，该机制被认为是引起和加重神经系统损伤的重要原因之一[5-6]。

神经炎症、Aβ 聚集、神经退行性变、磷酸化 Tau 蛋白聚集是 POCD 的特征性病理改变，但其具体通过何种途经介导 POCD，仍无法明确。本研究提示，随着围手术期应激反应的发生，IL-1、IL-6 和 TNF-α 等炎性因子术后持续增高，可能导致中枢神经系统多种病理性损伤通路的激活[7]，炎性因子的指标伴随围手术期应激反应变化程度产生相应的波动，术后认知功能的水平可能与炎症因子的水平呈负相关。

右美托咪啶是高效、高选择性的 α_2- 肾上腺素能受体激动剂，具有剂量依赖性的镇静、镇痛、抗焦虑和抗交感活性等多种作用，现已在麻醉前用药、全麻辅助用药、麻醉镇静和麻醉镇痛、神经外科手术等临床实践中得到广泛应用[8-9]。有研究[10]发现，右美托咪啶有一定的抗交感作用，术中使用右美托咪啶预防 POCD 的发生成为一项研究热点。右美托咪啶可减少神经原损伤和脑组织坏死，通过降低儿茶酚胺的血浆浓度，并且参与脑细胞凋亡和抗凋亡的调节过程，从而对脑组织形成一定的保护能力[11]。无线镇痛泵通过无线 Wi-Fi 技术应用到镇痛泵智能系统，使医生能随时了解患者的镇痛泵输注数据的情况，并做相应调

整，实现了患者镇痛个体化，提高了工作效率，减少意外事件的发生，使患者的满意度增加[12]。

本研究通过无线镇痛管理下对两组老年胸腔镜患者术后镇痛效果与认知功能进行对比探讨，结果显示，D+S 组患者术后 1 和 3 d MMSE 评分明显高于 S 组（P <0.05）；D+S 组患者术后 6 和 12 h VAS 评分明显低于 S 组（P <0.05）；D+S 组患者术后 1 和 3 d 的 IL–1、IL–6 和 TNF–α 表达水平明显低于 S 组（P < 0.05）；D+S 组恶心发生率明显低于 S 组（P <0.05），心动过缓发生率则高于 S 组（P <0.05），但呕吐和尿潴留发生率比较，两组差异无统计学意义（P >0.05）。

综上所述，右美托咪啶不仅能有效改善无线镇痛管理下老年胸腔镜患者术后疼痛和认知功能，同时还能降低术后炎性因子。

参 考 文 献：

[1] 龚海蓉，雷翀．术后认知功能障碍研究进展 [J]. 中国医药，2019, 14(1): 151-155.

[1] GONG H R, LEI C. Research progress of postoperative cognitive dysfunction[J]. China Medicine, 2019, 14(1): 151-155. Chinese

[2] CANET J, RAEDER J, RASMUSSEN L S, et al. Cognitive dysfunction after minor surgery in the elderly[J]. Acta Anaesthesiol Scand, 2003, 47(10): 1204-1210.

[3] 袁承杰，唐云翔，朱丰海．心胸外科手术后患者认知障碍影响因素的研究进展 [J]. 解放军护理杂志，2014, 31(24): 40-43.

[3] YUAN C J, TANG Y X, ZHU F H. The research progress of factors influencing cognitive dysfunction in patients after cardiothoracic surgery[J]. Nurs J Chin PLA, 2014, 31(24): 40-43. Chinese

[4] WU X, LU Y, DONG Y, et al. The inhalation anesthetic isoflurane increases levels of proinflammatory TNF-alpha, IL-6, and IL-1 beta[J]. Neurobiol Aging, 2012, 33(7): 1364-1378.

[5] LIN D, CAO L, WANG Z, et al. Lidocaine attenuates cognitive impairment after isoflurane anesthesia in old rats[J]. Behav Brain Res, 2012, 228(2): 319-327.

[6] VIVIANI B, BARTESAGHI S, CORSINI E, et al. Cytokines role in neurodegenerative events[J]. Toxicol Lett, 2004, 149(1-3): 85-89.

[7] 邓康，许世杰，钱燕飞，等．前锯肌平面阻滞自控镇痛在胸腔镜术后的应用 [J]. 中华医学杂志，2018, 98(8): 570-575.

[7] DENG K, XU S J, QIAN Y F, et al. Application of anterior serratus planar block for patient-controlled analgesia after thoracoscopic surgery[J]. National Medical Journal of China, 2018, 98(8): 570-575. Chinese

[8] CHEN J, YAN J, HAN X. Dexmedetomidine may benefit cognitive function after laparoscopic cholecystectomy in elderly patients[J]. Exp Ther Med, 2013, 5(2): 489-494.

[9] XU H Y, FU G H, WU G S. Effect of dexmedetomidine-induced anesthesia on the postoperative cognitive function of elder patients after laparoscopic ovarian cystectomy[J]. Saudi J Biol Sci, 2017, 24(8): 1771-1775.

[10] DU X, YU J, MI W. The effect of dexmedetomidine on the perioperative hemodynamics and postoperative cognitive function of elderly patients with hypertension: Study protocol for a randomized controlled trial[J]. Medicine (Baltimore), 2018, 97(43): e12851.

[11] 魏芳，闻庆平，王春梅．右美托咪啶对老年患者术后认知功能影响的 Meta 分析 [J]. 中国医科大学学报，2015, 44(9): 790-795.

[11] WEI F, WEN Q P, WANG C M. Meta analysis of the effect of dexmedetomidine on postoperative cognitive function in elderly patients[J]. Journal of China Medical University, 2015, 44(9): 790-795. Chinese

[12] 严峰，李军，王浩杰，等．无线数字信息化技术用于术后患者镇痛管理的研究和分析 [J]. 中国医师杂志，2016, 18(1): 88-91.

[12] YAN F, LI J, WANG H J, et al. The research and analysis of wireless digital information technology for postoperative analgesia management[J]. Journal of Chinese Physician, 2016, 18(1): 88-91. Chinese

本文引用格式：

吴城，江能，张军，等．右美托咪啶对无线镇痛管理下老年胸腔镜患者术后镇痛及认知功能的影响 [J]. 中国内镜杂志，2020, 26(1): 51-55.

WU C, JIANG N, ZHANG J, et al. Impact of Dexmedetomidine on postoperative analgesia and cognitive function in elderly patients underwent thoracoscopic surgery under wireless patient controlled-analgesia[J]. China Journal of Endoscopy, 2020, 26(1): 51-55. Chinese

（曾文军 编辑）

DOI: 10.3969/j.issn.1007-1989.2020.01.011
文章编号：1007-1989（2020）01-0056-06

论 著

一次性免充气喉罩在全麻下腹腔镜阑尾切除手术中的效果观察

陈志刚，刘国英，袁英
（杭州市余杭区第五人民医院 麻醉科，浙江 杭州 311100）

摘要：目的 探讨全麻下腹腔镜阑尾切除手术中使用一次性免充气喉罩的可行性和安全性。**方法** 选取 2017 年 2 月 — 2017 年 10 月在该院择期行腹腔镜阑尾切除手术的患者 60 例，美国麻醉医师协会（ASA）评级Ⅰ～Ⅱ级，年龄 16 ～ 65 岁，体重 42 ～ 75 kg，随机将患者均分为两组：气管插管组（D 组）和一次性免充气喉罩组（Z 组）。全麻诱导后，D 组患者插入气管导管，Z 组患者置入一次性免充气喉罩。分别于麻醉诱导前（T_1）、管（罩）插入成功时（T_2）、管（罩）插入后 5 min（T_3）、管（罩）拔出前即刻（T_4）、拔出后即刻（T_5）这 5 个时间节点记录平均动脉压（MAP）和心率（HR）的变化情况，并观察两组患者气腹前后气道峰压（Ppeak）、呼气末二氧化碳分压（$P_{ET}CO_2$）和脉搏血氧饱和度（SpO_2）的变化情况。记录患者在麻醉恢复期出现的套囊带血、苏醒躁动和呛咳反应等并发症发生情况，术后 48 h 记录患者咽喉疼痛和声音嘶哑缓解恢复情况。**结果** 两组患者在 T_1 时刻 MAP 和 HR 差异无统计学意义（P >0.05）；在 T_2 ～ T_5 时刻，Z 组患者 MAP 和 HR 明显低于 D 组，差异有统计学意义（P <0.05）；两组患者气腹后 Ppeak 和 $P_{ET}CO_2$ 与气腹前比较，差异均有统计学意义（P <0.05），两组患者组间 Ppeak 和 $P_{ET}CO_2$ 比较，差异均无统计学意义（P >0.05）；两组患者气腹前后 SpO_2 差异无统计学意义（P >0.05），组间比较差异也无统计学意义（P >0.05）。套囊带血发生率两组比较，差异无统计学意义（P >0.05）；D 组患者在麻醉复苏时出现苏醒躁动、呛咳反应、咽喉疼痛和声音嘶哑等不良反应明显高于 Z 组（P <0.05）；术后 48 h，且对患者的麻醉随访过程中发现，两组患者在缓解咽喉疼痛、声音嘶哑方面比较，差异无统计学意义（P >0.05）。**结论** 使用一次性免充气喉罩用于全麻下腹腔镜阑尾切除手术中，安全有效的，能够在术中维持呼吸道通畅，并提供有效通气，可明显减轻插管反应，在维持血流动力学稳定、降低呼吸道并发症等方面明显优于气管插管通气。

关键词： 阑尾切除术；免充气喉罩；全麻；腹腔镜；血流动力学
中图分类号： R614

Application of disposable inflatable larynx mask in laparoscopic appendectomy under general anesthesia

Zhi-gang Chen, Guo-ying Liu, Ying Yuan
(Department of Anesthesiology, the Fifth People's Hospital of Yuhang, Hangzhou, Zhejiang 311100, China)

Abstract: Objective To observe the feasibility and safety of disposable inflatable larynx mask in laparoscopic appendectomy under general anesthesia. **Methods** 60 patients were selected for laparoscopic appendectomy from February to October 2017, with ASA I to II, age 16 to 65, and weight 42 to 75 kg. All the patients were randomly divided into two groups: tracheal intubation group (D group) and one-time inflatable larynx mask group (Z group). After induction of general anesthesia, D group patients were inserted into the tracheal duct, and Z group patients were placed into a disposable inflatable larynx mask. Before anesthesia induction (T_1), when the tube (cover) is

收稿日期：2019-03-15

successfully inserted (T_2), the tube (cover) is inserted after 5 min (T_3), immediately before the tube (cover) is pulled out (T_4) and immediately after pulling out (T_5), these time nodes record changes in MAP and HR. The changes of airway peak pressure (Ppeak), end of exhalation carbon dioxide ($P_{ET}CO_2$) and blood oxygen saturation (SpO_2) were observed. The complications such as blood clotting, restlessness and cough were recorded during the recovery period of anesthesia, and the pain of throat and hoarseness were relieved after the follow-up of 48 h. **Results** The difference of MAP and HR in tracheal intubation group (D group) and disposable inflatable laryngeal mask group (Z group) was not statistically significant before anesthesia induction ($P > 0.05$), In group Z, the patients with disposable inflatable larynx mask (Z group) from T_2 to T_5 were significantly lower in MAP and HR than in patients with tracheal intubation (D group), and the difference was $P < 0.05$. The difference between Ppeak and $P_{ET}CO_2$ in the two groups of patients was statistically significant compared to the pre-abdominal ($P < 0.05$). The comparative difference between Ppeak and $P_{ET}CO_2$ showed $P > 0.05$, which was not statistically significant. Both the tracheal intubation group (D group) and the one-time inflatable laryngeal mask group (Z group) before and after the abdominal blood oxygen saturation SpO_2 showed >0.05, without statistical significance, the difference between groups was also not statistically significant ($P > 0.05$). The incidence of cystic blood in group Z was similar to that of group D ($P > 0.05$); Patients in group D had significantly higher adverse reactions such as awakening restlessness, cough response, sore throat, and hoarseness during anesthesia recovery than group Z ($P < 0.05$); There was no significant difference between the two groups in the treatment of sore throat and hoarse voice ($P > 0.05$). **Conclusion** It is safe and effective to use a disposable inflatable larynx mask for laparoscopic appendectomy under general anesthesia. The disposable inflatable larynx mask can maintain respiratory tract patency and provide effective ventilation during surgery. It can significantly reduce intubation response. In maintaining hemodynamics stability and reducing respiratory complications, it is superior to tracheal intubation ventilation.

Keywords: appendectomy; non-inflatable larynx mask; general anesthesia; laparoscopic; hemodynamics

腹腔镜下阑尾切除手术具有创伤小、疼痛轻、感染少和康复快等优点[1]，在临床应用实践中已得到了外科医生和广大患者的普遍认可。咽通气道衬垫（streamlined liner of the pharynx airway，SLIPA）是一种具有良好密闭性而且无需套囊充气的一次性使用声门上通气装置，设计独特，操作简单，可安全方便地为患者提供优质正压通气。有学者[2]认为，腹腔镜术中受到体位影响，导致膈肌上移，功能残气量减少，呼吸道阻力和胃内压随之增高，传统喉罩容易造成反流或误吸，导致患者出现健康风险。本研究在全身麻醉腹腔镜阑尾切除术中使用一次性免充气喉罩和气管导管两种不同类型通气装置，并进行观察和对比，以探讨在腹腔镜阑尾切除手术中使用一次性免充气喉罩进行通气的安全性和可靠性。

1　资料与方法

1.1　一般资料

本次研究符合相关法律法规，取得了医院伦理委员会批准，患者知情并签署知情同意书。选取 2017 年 2 月 — 2017 年 10 月本院择期行腹腔镜阑尾切除手术的患者 60 例，美国麻醉医师协会（American Society of Anesthesiologists，ASA）评级Ⅰ ~ Ⅱ级，年龄 16 ~ 65 岁，体重 42 ~ 75 kg。术前相关检查后，排除有心肺疾病、胃肠道疾病、口咽痛、张口度 <2 cm 的患者，随机将患者均分为两组：气管插管组（D 组）和一次性免充气喉罩组（Z 组）。两组患者性别、年龄等一般资料比较，差异均无统计学意义（P >0.05），具有可比性。见表 1。

表 1　两组患者一般资料比较

Table 1　Comparison of general data between the two groups

组别	性别（男 / 女）/ 例	年龄 / 岁	体重 /kg	手术时间 /min
D 组（n =30）	13/17	38.3 ± 6.4	60.3 ± 8.8	28.2 ± 6.3
Z 组（n =30）	12/18	37.5 ± 7.8	61.1 ± 7.6	27.4 ± 7.5
χ^2/t 值	0.41†	0.13	0.16	0.20
P 值	0.521	0.098	0.073	0.062

注：† 为 χ^2 值

1.2 麻醉方法

所有患者按常规禁饮 4 h、禁食 6 h，术前 30 min 肌肉注射戊乙奎醚 0.5 mg。患者入手术室后，予以面罩吸氧 4 L/min，右上肢处建立静脉通路，连续监测患者血压（blood pressure，BP）、心率（heart rate，HR）、心电图（electrocardiography，ECG）、脉搏血氧饱和度（oxyhemoglobin saturation，SpO_2）和呼气末二氧化碳分压（end tidal carbon dioxide tension，$P_{ET}CO_2$）情况。所有患者均按照以下全麻诱导顺序给药：咪唑安定 0.05 mg/kg，舒芬太尼 0.4 μg/kg，丙泊酚 1.50 mg/kg，顺阿曲库铵 0.15 mg/kg。待患者意识消失、肌肉完全松弛后，予以经口插管（罩）。插管（罩）成功后，麻醉机选择间歇正压通气方式，设定呼吸频率 12 次 /min，潮气量 8 ml/kg，氧流量 2 L/min，吸呼比 1 ∶ 2。手术中采用丙泊酚及瑞芬太尼静脉持续泵注维持，用量分别为 60 ~ 140 μg/（kg·min）和 0.2 ~ 0.3 μg/（kg·min），手术时间 > 40 min 时给予追加肌松药顺阿曲库铵 3.0 ~ 5.0 mg。术中根据 $P_{ET}CO_2$ 的波动情况适时调整呼吸参数。术毕待患者意识清醒、吞咽反射恢复、持续抬头 > 5 s、吸空气时 SpO_2 ≥ 95% 时拔除喉罩或气管导管。Z 组患者依据两个甲状软骨角之间的距离与喉罩宽度相等的原则，选择与之相匹配的喉罩型号[3]；D 组患者则采用普通气管导管进行插管，根据年龄和体型的不同，管径方面男性一般选择内径（inner diameter，ID）为 7.5 ~ 8.0 mm，女性选择 ID 为 7.0 ~ 7.5 mm。插管（罩）成功的标准是：人工挤压呼吸机气囊时通气阻力小、不漏气、胸廓起伏好，患者双肺听诊时呼吸音清晰对称，$P_{ET}CO_2$ 波形正常。所有麻醉操作均由同一组人员完成。

1.3 监测指标

分别于麻醉诱导前（T_1）、管（罩）插入成功时（T_2）、管（罩）插入后 5 min（T_3）、管（罩）拔出前即刻（T_4）和拔出后即刻（T_5）这 5 个时间节点记录平均动脉压（mean arterial pressure，MAP）和 HR 的变化，并观察两组患者气腹前后气道峰压（peak airway pressure，Ppeak）、$P_{ET}CO_2$ 和 SpO_2 的变化情况。观察记录患者在麻醉恢复期出现的套囊带血、苏醒躁动和呛咳反应等不良反应发生情况，术后 48 h 记录患者咽喉疼痛和声音嘶哑情况。

1.4 统计学方法

采用 SPSS 17.0 软件进行数据分析。计量资料采用均数 ± 标准差（$\bar{x} \pm s$）表示，通过方差分析进行组内比较，通过 t 检验进行组间两两比较，计数资料采用 χ^2 检验。P <0.05 为差异有统计学意义。

2 结果

2.1 两组患者不同时点 MAP 和 HR 比较

两组患者 MAP 和 HR T_1 时比较，差异均无统计学意义（P >0.05）。Z 组在 T_2 ~ T_5 时 MAP 和 HR 明显低于 D 组，差异均有统计学意义（P <0.05）。见表 2。

2.2 两组患者 Ppeak 和 $P_{ET}CO_2$ 比较

两组患者气腹后 Ppeak 和 $P_{ET}CO_2$ 与气腹前比较，差异均有统计学意义（P <0.05）。Ppeak 和 $P_{ET}CO_2$ 组间气腹前及气腹后比较，差异均无统计学意义（P >0.05）。两组患者气腹前后 SpO_2 比较，差异均无

表 2 两组患者不同时点血流动力学比较 （$\bar{x} \pm s$）

Table 2 Comparison of hemodynamic data at different time points between the two groups （$\bar{x} \pm s$）

组别	T_1	T_2	T_3	T_4	T_5
MAP/mmHg					
D 组（n =30）	82.6 ± 11.1	89.3 ± 8.2	86.6 ± 10.4	96.2 ± 11.2	90.1 ± 6.6
Z 组（n =30）	81.4 ± 10.3	82.6 ± 9.3	80.5 ± 7.6	85.7 ± 9.0	83.2 ± 8.1
t 值	0.14	4.72	4.81	5.72	5.03
P 值	0.089	0.034	0.028	0.013	0.021
HR/（次 /min）					
D 组（n =30）	76.5 ± 9.7	96.8 ± 10.5	92.6 ± 8.3	98.6 ± 8.5	102.5 ± 10.7
Z 组（n =30）	75.1 ± 10.3	75.2 ± 8.3	81.4 ± 6.6	84.3 ± 9.1	88.6 ± 9.1
t 值	0.22	6.24	5.64	6.20	5.28
P 值	0.078	0.013	0.022	0.014	0.017

统计学意义（P >0.05），组间气腹前及气腹后比较，差异均无统计学意义（P >0.05）。见表 3。

2.3　两组患者术后相关情况比较

在麻醉复苏期间，两组患者均未出现牙齿损伤及反流误吸情况。Z 组患者在喉罩取出时，有 5 例患者喉罩空腔内贮存有 8 ~ 10 ml 分泌物；Z 组患者套囊带血发生率与 D 组比较，差异无统计学意义（P >0.05）；D 组患者在麻醉复苏期间发生苏醒躁动、呛咳反应、咽喉疼痛和声音嘶哑等不良反应方面明显高于 Z 组（P <0.05）；而在术后 48 h 对患者的麻醉随访过程中发现，两组患者在缓解咽喉疼痛、声音嘶哑方面的情况对比无明显差异（P >0.05）。见表 4。

表 3　两组患者气腹前后呼吸指标比较　（$\bar{x} \pm s$）

Table 3　Comparison of respiratory indexes between the two groups before and after pneumoperitoneum　（$\bar{x} \pm s$）

组别	气腹前	气腹后	F 值	P 值
Ppeak/cmHg				
D 组（n =30）	15.8 ± 1.6	25.4 ± 4.9	4.77	0.023
Z 组（n =30）	16.4 ± 1.3	25.7 ± 5.3	4.39	0.038
t 值	0.38	0.21		
P 值	0.094	0.073		
$P_{ET}CO_2$/mmHg				
D 组（n =30）	31.4 ± 4.3	36.9 ± 4.1	4.21	0.041
Z 组（n =30）	32.1 ± 4.2	37.2 ± 3.3	4.26	0.044
t 值	0.67	0.59		
P 值	0.131	0.097		
SpO_2/%				
D 组（n =30）	99.9 ± 0.2	99.9 ± 0.1	0.83	0.152
Z 组（n =30）	99.9 ± 0.1	99.8 ± 0.2	0.94	0.163
t 值	0.22	0.28		
P 值	0.045	0.051		

表 4　两组患者麻醉复苏时不良反应比较　例

Table 4　Comparison of the adverse reactions during anesthesia resuscitation between the two groups　n

组别	套囊带血	苏醒躁动	呛咳反应	咽喉疼痛	声音嘶哑
D 组（n =30）	3	6	7	10	4
Z 组（n =30）	4	1	1	3	0
χ^2 值	0.16	4.04	5.19	4.81	4.29
P 值	0.688	0.044	0.023	0.028	0.038

3　讨论

随着微创技术的不断发展和成熟，腹腔镜阑尾切除手术日益被广大患者接受和选择。由于气腹对呼吸、循环影响较大，一般认为腹腔镜手术选用全身麻醉相对更安全。根据以往的经验，气管内插管被认为是管理全身麻醉患者呼吸唯一可靠和有效的方法。但是，喉镜窥视和气管插拔管操作均可以引起患者血流动力学的剧烈波动[4]，这对合并有心脑血管疾病的患者而言，是巨大的生命威胁。有相关研究[5]显示，HR 与收缩压的乘积（rate pressure product，RPP）在患者实施气管导管插管和拔管前后明显增高，不仅加重心脏的负荷，而且还将打破大脑和心脏的氧供平衡。本试验中导管组患者插管及拔管前后，各循环参数的明显变化，证实了上述作用。

喉罩作为重要的通气工具，以其使用方便、应激反应轻和并发症少等优点，已经广泛应用于临床。喉罩操作方法简单，插管成功率高。有报道[6]显示，在急诊科抢救患者使用喉罩插入操作成功率达 100%，救治急诊患者效果显著。有相关数据[7]统计，成功插入喉罩后，94% 以上患者呼吸道能保持有效通气和畅通，并可维持血流动力学的稳定性。本研究中，Z 组患者在置入喉罩时均可一次性插入成功，各时点血流动力学指标监测结果显示，D 组患者在 T_2 ~ T_5 各时点 MAP 和 HR 均明显高于 Z 组，这进一步证明了免充气型喉罩在减轻插管反应方面所具有的优越性。

免充气型喉罩的形状和咽喉部弹性组织的解剖结构非常吻合，是由一种非乳胶的新型材料吹塑而成。它的前部设计有一个可容纳 50 ml 反流液体的空腔[8]，患者术中口咽部的分泌物可被有效收集和储存在该空腔内，这极大地降低了患者术中反流误吸的风险。本研究中，两组患者均未出现反流误吸情况，证实了该喉罩空腔设计的有效性和可靠性。喉罩前端堵住食管口，足背部包裹舌根，后端的足跟突起部分使喉罩稳定在鼻咽和食管之间[9]，所以免充气型喉罩这种独特的设计，使它在获得足够的呼吸道密封性的同时，又可预防因充气装置扩张而导致的神经和咽部软组织损伤。免充气型喉罩无需用喉镜暴露声门，不进入声门和气管，术后拔除喉罩导管时，也不需要进行气管内吸痰操作，避免了对声带和气管黏膜的损伤，有效降低了外界刺激对机体交感神经的兴奋作用，心血管反应明显减轻[10]。这也是本试验中免充气型喉罩组患者在麻醉复苏期间各种不良反应，如：苏醒躁动、咽喉疼痛、呛咳反应及声音嘶哑等，发生率明显低于 D 组的原因。为尽可能避免损伤口腔及咽喉部黏膜，推荐免充气喉罩在置入前，于喉罩尖端和背侧面涂抹少量水溶性润滑剂。

二氧化碳气腹和特殊手术体位对患者病理生理造成的影响，是腹腔镜手术中麻醉医生所需要解决的主要问题[11]。本研究中，气腹压力均设定为 12 ~ 13 mmHg，人工气腹后，患者 Ppeak 和 $P_{ET}CO_2$ 均有比较明显的升高，MAP 和 HR 也随之上升。两组患者均采用了间歇正压通气方式，维持了相对稳定的潮气量，在气腹期间，笔者通过增加呼吸频率的方式加大二氧化碳的排出，所以气腹后气道压力虽然有所升高，但 Ppeak 值始终控制在 20 cmH_2O 以内，未出现胃胀气和喉罩漏气现象，患者的各项呼吸参数仍处于正常范围内。本研究中，两组患者各时点 SpO_2 均为 99.9% 及 99.8%，说明免充气型喉罩只要在麻醉深度适宜的情况下妥善固定，无论在气腹前后均能获得满意的肺通气。有必要提醒的是，患者术中应维持足够的肌松和麻醉深度，避免患者因麻醉浅产生吞咽动作导致喉罩移位，从而影响气道的通畅性和有效性。

综上所述，选择使用一次性免充气喉罩用于全身麻醉下腹腔镜阑尾切除手术中是安全有效的[12-13]。虽然影响患者气道压力的因素较多，除了气管导管、一次性免充气喉罩外，气腹压、呼吸机设定参数也可在一定程度上影响患者的气道压力。本研究一次性免充气喉罩可确保手术中患者的有效通气和气道通畅，明显减轻插管反应。由于本次试验一次性免充气喉罩持续通气时间较短，其应用于长时间其他种类腹腔镜手术中的安全性和有效性，还有待于进一步大样本的临床观察。

参 考 文 献：

[1] VETTORETTO N, AGRESTA F. A brief review of laparoscopic appendectomy: the issues and the evidence[J]. Tech Coloproctol, 2011, 15(1): 1-6.

[2] SARASWAT N, KUMAR A, MISHRA A, et al. The comparison of Proseal laryngeal mask airway and endotracheal tube in patients undergoing laparoscopic surgeries under general anaesthesia[J]. Indian J Anaesth, 2011, 55(2): 129-134.

[3] CHOI G J, KANG H, BAEK C W, et al. Comparison of streamlined liner of the pharynx airway (SLIPA™) and laryngeal mask airway: a system-atic review and Meta-analysis[J]. Anesthesia, 2015, 70(16): 613-622.

[4] 梁晓君，张洪杰. 不同剂量的右美托咪啶在老年颌面外科麻醉气管插管时对心血管反应的疗效比较 [J]. 现代口腔医学杂志，2016, 30(3): 160-162.

[4] LIANG X J, ZHANG H J. Therapeutic effect comparison of different doses of dexmedetomidine on the cardiovascular reaction during tracheal intubation with surgical anesthesia at maxillofacial region in senile patients[J]. Journal of Modern Stomatology, 2016, 30(3): 160-162. Chinese

[5] 郭敏，张良清，李经纬，等. 可视喉镜插管对困难气道老年患者血流动力学和咽喉并发症的影响 [J]. 现代医院，2015, 15(3): 43-46.

[5] GUO M, ZHANG L Q, LI J W, et al. Effects of tracheal intubation under video laryngoscope on hemody-namic response and laryngopharyngeal complications in elderly pa-tients with difficult airway[J]. Modern Hospital, 2015, 15(3): 43-46. Chinese

[6] 王霞，李红岩，刘超，等. 急诊科心肺复苏中使用喉罩与气管插管的急救效果比较 [J]. 中华危重病急救医学，2013, 25(4): 245.

[6] WANG X, LI H Y, LIU C, et al. Comparison of the first aid effects

of laryngeal mask and tracheal intubation in cardiopulmonary resuscitation in emergency department[J]. Chinese Critical Care Medicine, 2013, 25(4): 245. Chinese

[7] 郭文英 , 王小玲 . 双管喉镜置入全身麻醉对腹腔镜手术患者血流动力学及苏醒期质量影响 [J]. 社区医学杂志 , 2019, 17(20): 1277-1280.

[7] GUO W Y, WANG X L. Effects of general anesthesia with ProSeal laryngeal mask airway on hemodynamics and recovery quality in patients with laparoscopic surgery[J]. Journal of Community Medicine, 2019, 17(20):1277-1280. Chinese

[8] 陈春梅 , 刘具会 , 邓晓明 , 等 . 鸣人喉罩与 Supreme 喉罩用于乳腺整形手术的比较 [J]. 中国医刊 , 2017, 52(9): 68-71.

[8] CHEN C M, LIU J H, DENG X M, et al. Comparison of LMA Mingren and Supreme in patients undergoing breast plastic surgery[J]. Chinese Journal of Medicine, 2017, 52(9): 68-71. Chinese

[9] 李大桁 , 何海燕 , 颜振艺 , 等 . Proseal 型喉罩置入与气管插管在腹腔镜阑尾切除术中的应用比较 [J]. 江西医药 , 2018, 53(7): 667-679.

[9] LI D H, HE H Y, YAN Z Y, et al. Application comparison of proseal laryngeal mask and tracheal intubation used for laparoscopic cholecystectomy[J]. Jiangxi Medical Journal, 2018, 53(7): 667-679. Chinese

[10] 贾真 , 朱平增 , 李作菊 , 等 . 传统喉罩与免充气喉罩在腹腔镜胆囊切除术中的应用 [J]. 中国实用外科杂志 , 2011, 31(1): 31-33.

[10] JIA Z, ZHU P Z, LI Z J, et al. Application of laryngeal mask airway and oro-pharyngeal airway cap laryngeal mask on laparoscopic cholecystectomy[J]. Chinese Journal of Practical Surgery, 2011, 31(1): 31-33. Chinese

[11] 陈华强 , 陈波 , 朱大学 , 等 . 胆囊阑尾联合微创外科治疗方案研究 [J]. 中国内镜杂志 , 2015, 21(11): 1186-1189.

[11] CHEN H Q, CHEN B, ZHU D X, et al. Minimally invasive combination reaction of gallbladder and appendix[J]. China Journal of Endoscopy, 2015, 21(11): 1186-1189. Chinese

[12] 朱志富 . 喉罩与气管插管复合七氟醚全麻在腹腔镜阑尾切除术中的应用效果比较 [J]. 中国现代药物应用 , 2019, 13(14): 97-99.

[12] ZHU Z F. The effect comparison of laryngeal mask and tracheal intubation combined with sevoflurane general anesthesia in treatment of laparoscopic appendectomy[J]. Chinese Journal of Modern Drug Application, 2019, 13(14): 97-99. Chinese

[13] 李寿春 , 宋苗苗 , 翁浩 . SLIPA 喉罩用于腹腔镜阑尾切除术的可行性与安全性研究 [J]. 海南医学 , 2019, 30(3): 317-319.

[13] LI S C, SONG M M, WENG H. Feasibility and safety of streamlined liner of the pharynx airway in laparoscopic appendectomy[J]. Hainan Medical Journal, 2019, 30(3): 317-319. Chinese

本文引用格式：

陈志刚 , 刘国英 , 袁英 . 一次性免充气喉罩在全身麻醉下腹腔镜阑尾切除手术中的效果观察 [J]. 中国内镜杂志 , 2020, 26(1): 56-61.

CHEN Z G , LIU G Y , YUAN Y. Application of disposable inflatable larynx mask in laparoscopic appendectomy under general anesthesia[J]. China Journal of Endoscopy, 2020, 26(1): 56-61. Chinese

（吴静　编辑）

DOI: 10.3969/j.issn.1007-1989.2020.01.012
文章编号：1007-1989（2020）01-0062-08

论 著

输尿管软镜手术与微通道经皮肾镜取石术治疗 2.0 ~ 3.0 cm 上尿路结石的对比研究

周建军，蒋宏毅
（中南大学湘雅二医院 泌尿外科，湖南 长沙 410011）

摘要：目的 探讨逆行输尿管软镜手术（RIRS）与微通道经皮肾镜取石术（MPCNL）治疗 2.0 ~ 3.0 cm 上尿路结石的安全性和有效性。**方法** 回顾性分析 2015 年 6 月 — 2018 年 5 月该院收治的 64 例 2.0 ~ 3.0 cm 上尿路结石患者临床资料，根据选择的术式分为 RIRS 组（n =31）和 MPCNL 组（n =33），观察两组患者的临床疗效。**结果** 所有患者手术均顺利完成。RIRS 组与 MPCNL 组清石率比较（93.54% 和 96.96%），差异无统计学意义（P >0.05）；RIRS 组与 MPCNL 组手术时间分别为（90.45 ± 34.06）和（125.79 ± 34.32）min；手术后第 1 天血红蛋白（Hb）下降值分别为 7.00（−1.00，12.00）和 13.00（7.00，21.00）g/L；术后 24 h 视觉模拟评分（VAS）分别为（2.42 ± 0.50）和（5.05 ± 1.31）分；住院时间分别为（10.29 ± 4.78）和（13.00 ± 4.57）d；两组比较，差异均有统计学意义（P <0.05）；根据手术后并发症的 Clavien-Dindo 评分系统评估，两组并发症发生率比较，差异无统计学意义（P >0.05）。二期手术率 RIRS 组明显高于 MPCNL 组（58.06% 和 6.06%），差异有统计学意义（P <0.01）；RIRS 组与 MPCNL 组治疗费用为（1.72 ± 1.08）和（1.25 ± 0.97）万元，差异有统计学意义（P <0.05）。**结论** 治疗 2.0 ~ 3.0 cm 上尿路结石，RIRS 与 MPCNL 均为安全有效的方法，相比于 MPCNL，RIRS 具有创伤小、出血更少、痛苦少、恢复快和住院时间短等优势，但 RIRS 组二期手术率及治疗费用明显高于 MPCNL 组。需根据患者的自身情况及意愿，采取个体化治疗方案。

关键词： 上尿路结石；2.0 ~ 3.0 cm；输尿管软镜碎石术；微通道经皮肾镜取石术；安全性
中图分类号： R691.4

Comparative study of mini-percutaneous nephrolithotomy and retrograde intrarenal surgery on treating 2.0 ~ 3.0 cm upper urinary calculi

Jian-jun Zhou, Hong-yi Jiang
(Department of Urology, the Second Xiangya Hospital of Central South University, Changsha, Hunan 410011, China)

Abstract: Objective To compare the safety and efficacy of mini-percutaneous nephrolithotomy (MPCNL) and retrograde intrarenal surgery (RIRS) in treatment of 2.0 ~ 3.0 cm upper urinary tract calculi. **Method** The clinical data of 64 cases with 2.0 ~ 3.0 cm renal calculus and upper ureteral calculi from June 2015 to May 2018 was retrospectively analyzed. According to the surgical approach, the clinical data were divided into group RIRS and group MPCNL. Group RIRS (31 cases) and group MPCNL (33 cases) are performed by RIRS and MPCNL respectively, and observe the clinical effect and security of the two operative types. **Result** The surgery was successful in all the cases. There was no significant difference in total stone clearance rate between group RIRS and group MPCNL (93.54% vs 96.96%) (P > 0.05). The operation time, the hemoglobin decline of the first postoperative day, pain scores 24 h after operation, the postoperative hospital stay, and the hospitalization expenses of the group

收稿日期：2019-03-15
[通信作者] 蒋宏毅，E-mail：henry1965@qq.com；Tel：13874803788

RIRS and group MPCNL were (90.45 ± 34.06) min vs (125.79 ± 34.32) min, 7.00 (-1.00, 12.00) vs 13.00 (7.00, 21.00) g/L, (2.42 ± 0.50) vs (5.05 ± 1.31), which there were statistical differences between the two groups ($P < 0.05$). There was no significant difference in complication rate between group RIRS and Group MPCNL according to the grades of Clavien-Dindo classification of complications after operation ($P > 0.05$). The rate of secondary surgery in the RIRS group was significantly higher than that in the MPCNL group (58.06% vs 6.06%), and the difference was statistically significant ($P < 0.01$); The comparison of treatment cost between RIRS group and MPCNL group (1.72 ± 1.08) vs (1.25 ± 0.97) was statistically significant ($P < 0.05$). **Conclusion** RIRS and MPCNL are safe and effective methods for minimally invasive treatment of patients with upper urinary calculi of 2.0 ~ 3.0 cm. Compared with MPCNL, RIRS has advantages of less traumatic bleeding, less pain, faster recovery, and shorter hospital stay, but the rate of second-stage surgery and treatment cost of RIRS group are significantly higher than that of MPCNL group. Therefore, the individualized treatment should be adopted according to patients' own conditions and wishes.

Keywords: upper urinary tract calculi; 2.0~3.0 cm; retrograde intrarenal surgery; mini percutaneous nephrolithotomy; safety

泌尿系结石为泌尿外科临床常见疾病。需要外科干预治疗的上尿路结石，临床常用的治疗方式有体外冲击波碎石术（extracorporeal shock wave lithotripsy，ESWL）、经皮肾镜技术、经尿道输尿管软硬镜技术、腹腔镜技术、机器人技术及开放手术等。但当前治疗上尿路结石的主流微创技术主要有经皮肾镜碎石取石术（percutaneous nephrolithotomy，PCNL）和经尿道输尿管镜碎石术两种途径。显然对于较大肾结石（>3.0 cm），PCNL 因具有结石清除率高、手术时间短的优势，是金标准术式，但存在肾损伤出血和感染等固有并发症发生的潜在风险。而对于直径 <2.0 cm 的上尿路结石，软性输尿管镜因经人体自然通道进行手术，微创优势明显，常作为首选术式。随着人们对手术微创化，甚至无创化和美的追求，更多患者愿意选择后者。临床上关于治疗 2.0 ~ 3.0 cm 的上尿路结石哪一种术式更优选的报道尚较少。笔者回顾性分析本院肾或输尿管上段结石患者 64 例，分别采用输尿管软镜碎石术（retrograde intrarenal surgery，RIRS）和微通道经皮肾镜取石术（micro channel percutaneous nephrolithotomy，MPCNL），将两组患者临床资料进行对比，比较两种手术的治疗效果及并发症发生情况等资料，以期为临床提供一种更优选的治疗方案。现报道如下：

1　资料与方法

1.1　一般资料

收集 2015 年 6 月 — 2018 年 5 月本院收治的结石长径 2.0 ~ 3.0 cm 肾或输尿管上段结石的 64 例患者临床资料，根据实施术式的不同分为两组，RIRS 组（n =31）和 MPCNL 组（n =33）。其中，男 46 例，女 18 例，年龄 27 ~ 81 岁，中位年龄为 57 岁。所有患者术前均完善血常规、尿常规、尿培养、肝肾功能、血糖、电解质、凝血四项、术前筛查四项、胸片、心电图、B 超、腹部平片（kidney–ureter–bladder，KUB）和泌尿系 CT 等检查。部分患者伴有已经控制的合并症，其中 1 例合并重复肾畸形；2 例为孤独肾，均分在 RIRS 组；3 例合并冠心病等心肺疾病；7 例合并糖尿病，其中 4 例分在 RIRS 组；6 例合并肾功能不全，其中 5 例分在 RIRS 组；29 例合并尿路感染，其中 15 例分在 RIRS 组，均予以术前治疗性使用抗生素 5 ~ 7 d 控制感染。两组患者术前资料比较，差异无统计学意

表 1　两组患者术前资料比较

Table 1　Comparison of preoperative data between the two groups

组别	性别 / 例		年龄 / 岁	结石位置 / 例			结石长径 / mm	结石宽径 / mm	结石 CT 值 / HU	术前肌酐 / （mmol/L）
	男	女		左侧	右侧	双侧				
RIRS 组（n =31）	25	6	52.64 ± 12.23	14	11	6	24.71 ± 2.62	11.65 ± 2.52	942.84 ± 196.90	137.39 ± 101.38
MPCNL 组（n =33）	21	12	54.76 ± 12.70	21	10	2	24.81 ± 2.74	11.88 ± 2.16	961.21 ± 218.77	101.39 ± 54.50
t/χ^2 值	2.29		−0.67†	3.49			−1.32†	−1.81†	−1.26†	1.78†
P 值	0.130		0.501	0.175			0.766	0.581	0.956	0.079

注：† 为 t 值

义（P >0.05），具有可比性。见表 1。

1.2 纳入标准及排除标准

纳入经 B 超、KUB 及 CT 扫描确诊为 2.0 ~ 3.0 cm 肾或输尿管上段结石，伴有轻度肾积水和（或）无肾积水患者。排除多发性肾结石、肾盏憩室结石、肾盂输尿管连接部梗阻（ureteropelvic junction obstruction，UPJO）、输尿管严重狭窄、泌尿系结核和（或）肿瘤、凝血功能异常、肌酐值 > 451 mmol/L 者以及中重度肾积水的肾输尿管上段结石患者。有较严重的心肺脑等基础疾病者除外。

1.3 手术方法

1.3.1 RIRS 组 所有患者术前均非常规置入双 J 管，行一期 RIRS。气管插管全麻或椎管内麻醉后，取截石位，F8/9.8 输尿管镜经尿道进入膀胱。用 F3 树脂导管引导进镜探查输尿管至上段或肾盂，逆行插入斑马导丝，术中使用超声对结石和输尿管镜鞘进行实时定位。予导丝引导下，置入 F12 输尿管软镜鞘（COOK）至结石下方或肾盂并固定，退出斑马导丝，Olympus 电子输尿管软镜经鞘内通道进入肾盂水平，调整镜头角度，先检查肾盂肾盏情况，寻及结石，插入 200 μm 钬激光光纤，接触结石，采用“低能高频”模式钬激光（0.6 ~ 0.8 J/25 ~ 30 Hz）碎石，不断调整角度将结石击碎至小于 2 mm，较大碎石块，使用 COOK 取石网篮取出，经输尿管软镜逆行置入斑马导丝至肾盂或肾盏，撤镜。F4.7 输尿管内支架管沿导丝经软镜鞘内置入，然后撤出软镜鞘。F8/9.8 输尿管镜经尿道重新进入膀胱，观察输尿管内支架管膀胱端位置良好。退出斑马导丝，见输尿管内支架管膀胱端盘曲未越过中线，撤镜并留置导尿管引流。对于输尿管上段嵌顿结石，先用输尿管硬镜处理，200 μm 钬激光光纤置入头端剪掉的 F5 输尿管导管内，进行钬激光碎石。对于一期置入输尿管软镜鞘困难者，则一期置入输尿管内支架管扩张，一周后二期软镜手术碎石取石。术后 1 或 2 d 复查腹部平片了解残余结石大小，必要时进行再次手术处理。

1.3.2 MPCNL 组 行一期 MPCNL。气管插管全麻或椎管内麻醉后，患者取截石位，F8/9.8 输尿管硬镜经尿道进入膀胱，循输尿管嵴找到患侧输尿管口，向输尿管内逆行置入 F5 输尿管导管至肾盂。更换俯卧位，腰腹部垫薄软枕，人工肾积水下，在 B 超或 C 臂 X 线监视定位下建立经皮肾镜通道，由 F6 顺序开始，以 F2 递增，依次扩张通道至 F16，置入 F16 工作鞘，到达结石位置，采用“高能低频”模式钬激光（2.5 ~ 3.5 J/10 ~ 15 Hz）击碎结石至小于 4 mm。灌注水流冲洗出碎石，内镜检查各肾盏、肾盂及输尿管上段，未见明显碎石残留，沿导丝顺行置入 F4.7 输尿管内支架管内引流，经皮肾操作鞘置入 F16 肾造瘘管外引流，退鞘，缝合固定肾造瘘管。术后 3 或 4 d 复查腹部平片或 CT 扫描，了解有无残余结石及残余结石大小分布情况，必要时需二期 MPCNL 处理；若未见残石，则术后 5 ~ 7 d 拔除肾造瘘管。行二期 MPCNL。留置导尿管后，取俯卧位，垫软枕，经肾造瘘管置入斑马导丝至肾盂，退出肾造瘘管，顺斑马导丝置入 F16 Peel-away 薄鞘至肾盂，退出斑马导丝，F8/9.8 输尿管硬镜进镜检查，寻及结石，钬激光击碎结石，灌注水流冲洗出碎石，检查各肾盏、肾盂及输尿管无明显残余结石后，向输尿管顺行插入斑马导丝，顺行置入输尿管内支架管内引流，退鞘，凡士林纱布填塞瘘口。若术中渗血明显，则重新置入肾造瘘管引流，酌情拔除。

1.4 疗效评价及数据收集

所有患者术后第 1 天复查血红蛋白（haematoglobin，Hb）、血肌酐，RIRS 组术后第 1 天复查 KUB，拔除导尿管；MPCNL 组术后第 3 天拔除导尿管，复查 KUB。两组患者无输尿管狭窄则术后 3 或 4 周拔除双 J 管，留置双 J 管期间常规服用枸橼酸氢钾钠预防结石治疗。所有患者术后 1 个月复查 KUB 或双肾 CT 评估清石率，碎石成功判定标准：无残余结石或残余结石直径 < 4 mm，无自觉症状。统计两组患者的结石最大径、CT 值大小、一、二期手术率、手术总清石率、手术时间、术中出血量（以术前和术后第 1 天复查 Hb 下降值对比评估）、术后 24 h 疼痛视觉模拟评分（visual analogue scale，VAS）、术后平均住院时间、住院费用、术中并发症、术后发热率和并发症等数据。

1.5 统计学方法

采用 SPSS 19.0 统计分析软件处理数据，计数资料采用百分比（%）表示，行 χ^2 检验；正态分布的计量资料用均数 ± 标准差（$\bar{x} \pm s$）表示，行 t 检验，非正态分布的计量资料用中位数（四分位数间距）表示，使用非参数 Mann-Whitney U 检验；等级资料使用秩和检验。P <0.05 为差异有统计学意义。

2　结果

2.1　两组患者手术相关情况及术后各指标比较

全部入组病例均在一次住院周期内完成手术，手术成功率 100.00%。MPCNL 组手术时间长于 RIRS 组，差异有统计学意义（P <0.05）；MPCNL 组术中出血量（以术前和术后第 1 天 Hb 下降值对比评估）明显于多于 RIRS 组，差异有统计学意义（P <0.05）；手术总清石率 MPCNL 组与 RIRS 组比较（96.96% 和 93.54%），差异无统计学意义（P >0.05）。RIRS 组住院时间及 24 h VAS 疼痛程度评分均优于 MPCNL 组（P <0.05）。但二期手术率 RIRS 组明显高于 MPCNL 组（58.06% 和 6.06%）（P <0.01），RIRS 组与 MPCNL 组治疗费用比较 [（1.72 ± 1.08）和（1.25 ± 0.97）万元]，差异有统计学意义（P <0.05）。见表 2。

2.2　两组患者术后并发症比较

两组间并发症发生率比较，差异无统计学意义（P >0.05）。见表 3。术后并发症的 Clavien–Dindo 评分系统评估见表 4。

表 2　两组患者手术相关情况及术后各指标比较

Table 2　Comparison of surgical conditions and postoperative indicators between the two groups

组别	一期手术　例（%）	二期手术　例（%）	清石率　例（%）	手术时间 /min	术后第 1 天 Hb 下降值 /（g/L）
RIRS 组（n =31）	13（41.93）	18（58.06）	29（93.54）	90.45 ± 34.06	7.00（–1.00，12.00）
MPCNL 组（n =33）	31（93.94）	2（6.06）	32（96.96）	125.79 ± 34.32	13.00（7.00，21.00）
χ^2/t/U 值	17.77[1)]	17.77[1)]	0.00[1)]	–4.13[2)]	–3.21[3)]
P 值	0.000	0.000	0.425	0.000	0.003

组别	术后第 1 天 Hb 测定 /（g/L）	术后第 1 天肌酐值 /（mmol/L）	术后第 1 天肌酐下降值 /（mmol/L）	术后 24 h 疼痛 VAS 评分 / 分	平均住院时间 /d	住院费用 / 万元
RIRS 组（n =31）	124.93 ± 17.67	119.55 ± 82.90	2.00（–1.00，18.00）	2.42 ± 0.50	10.29 ± 4.78	1.72 ± 1.08
MPCNL 组（n =33）	112.61 ± 24.13	98.12 ± 44.50	3.00（–7.00，12.00）	5.05 ± 1.31	13.00 ± 4.57	1.25 ± 0.97
χ^2/t/U 值	2.32[2)]	1.23[2)]	–0.86[3)]	–0.53[2)]	–2.32[2)]	0.35[2)]
P 值	0.024	0.199	0.344	0.003	0.024	0.026

注：1）为 χ^2 值；2）为 t 值；3）为 U 值

表 3　两组患者术后并发症比较　例（%）

Table 3　Comparison of postoperative complications between the two groups　n（%）

组别	出血	术后介入	发热	脓毒血症	术后石街	结石残余	总发生率
RIRS 组（n =31）	0（0.00）	0（0.00）	2（6.45）	1（3.23）	1（3.23）	2（6.45）	6（19.36）
MPCNL 组（n =33）	2（6.06）	2（6.06）	2（6.06）	1（3.03）	0（0.00）	1（3.03）	8（24.24）
χ^2 值	1.91	1.91	0.00	0.00	1.06	0.00	0.22
P 值	0.500	0.500	1.000	1.000	0.975	0.425	0.765

表 4　两组术后 Clavien–Dindo 手术并发症的分类评价　例

Table 4　Evaluation of postoperative complications with Clavien–Dindo between the two groups　n

组别	G1	G2	G3	G4
RIRS 组（n =31）	5	0	1	0
MPCNL 组（n =33）	5	1	1	1
Z 值		–0.94		
P 值		0.350		

3 讨论

目前，治疗上尿路结石的主流腔镜技术主要有PCNL 和经尿道输尿管镜碎石术两种途径。对于较大肾结石（>3.0 cm），因其清石效率高、疗效肯定，常常首选 PCNL。相关 Meta 分析也推荐 MPCNL 作为治疗直径 >2.0 cm 肾结石的一线治疗方式 [1]。PCNL 在进行直径 >2.0 cm 的肾结石治疗中，作用效果较为突出，但是术后并发症以及结石残存率也相对较高 [2]。其是高风险手术，出血、感染、损伤邻近组织器官甚至死亡等并发症不容忽视 [3]。

因此，对于治疗 2.0 ~ 3.0 cm 的上尿路结石，是否有更优选的治疗方案报道尚少见。现在，临床上 RIRS 主要用于直径 <1.5 cm 的肾结石治疗 [4]。2016 年软性输尿管镜术中国专家共识指出，对于肾结石直径 >2.0 cm 的患者，输尿管软镜碎石术（flexible ureteroscopic lithotripsy，FURL）可作为一种替代治疗方式，推荐分期手术 [5]。FURL 作为治疗上尿路结石的微创手术方式，可以沿着人体自然腔道进行手术，达到“微创无痕”，甚至“无创”，该理念被广为接受。本研究显示，RIRS 组 MPCNL 组手术总清石率方面差异无统计学意义（93.54% 和 96.96%，P >0.05）。陶水祥等 [6] 发现，在 FURL 治疗大负荷肾结石过程中，可以用 CT 值来筛查患者，CT 值 < 800 HU 有更高的结石清除率。本研究 RIRS 组与 MPCNL 组的结石最大长度分别为（24.71 ± 2.62）和（24.81 ± 2.74）mm，结石 CT 值分别为（942.84 ± 196.90）和（961.21 ± 218.77）HU，两组比较，差异均无统计学意义（P >0.05）。

碎石效果与清石率直接相关，FURL 尤其如此。EAU 指南认为，钬激光仍是碎石能量的金标准 [7]。与其他激光不同，钬激光是通过“光热效应”将结石粉碎，碎石效果与结石的成分和质地无关 [8]。但笔者认为，碎石效率与手术技巧也有关，激光参数的设定对于结石的粉碎效果也起到至关重要的作用。通常来讲，激光的能量设定对于结石消融量作用最明显，相同的功率下，增加激光的能量可以起到更好的结石消融效果，低能量高频率可以导致结石粉末化，而高能量低频率则可以导致结石碎块化。有研究对“粉末法”组的患者采用低能高频模式（0.4 ~ 0.6 J/10 ~ 15 Hz），对“碎块法”组患者采用高能低频模式（0.8 ~ 1.0 J/5 ~ 10 Hz）[9]。但过低能量（<0.2 J）无法有效地粉碎质地坚硬的结石 [10]。

钬激光碎石时，主要可调节的参数包括脉冲能量和脉冲频率，总能量（W）= 脉冲能量（J）× 脉冲频率（Hz）。脉冲的总能量是影响激光在碎石时可消融结石的体积大小的主要因素，能量越高，激光碎石的效率越高 [11]。笔者根据两种技术特点的不同，选择相异的碎石技术，即对于两组患者分别采用了不同的钬激光能量碎石参数，本文两组病例 CT 值均较高，约 900 HU 左右，所以笔者适度增加碎石能量和改变频率，以期增加碎石效率。唯一不足的就是，增加了钬激光光纤的损耗。RIRS 组选择 200 μm 钬激光细光纤，采用“低能高频”模式钬激光（0.6 ~ 0.8 J/25 ~ 30 Hz）碎石将结石击碎呈粉末状，其目的就是尽可能将结石粉末化，利于术后排石，减少取石网篮的使用次数，缩短手术操作时间，有助于提高清石率。对于输尿管上段嵌顿结石，先用输尿管硬镜处理，200 μm 钬激光光纤置入头端剪掉的 F5 输尿管导管内，进行钬激光碎石，起到一个类似“微软镜鞘”的作用，有利于碎石过程中水循环流动，保持碎石视野清晰，待结石松动或返回肾盂后，改用软镜钬激光碎石。MPCNL 组选择 365 μm 钬激光粗光纤，采用“高能低频”模式钬激光（2.5 ~ 3.5 J/10 ~ 15 Hz）“碎块法”，提高碎石强度的同时，缩小碎石时钬激光前端摆动幅度，提高击石精确度，将结石击碎至 3.0 ~ 4.0 mm，缩短碎石时间，方便将碎石从 Peel-away 鞘冲洗出碎石。两组间碎石参数的不同，有利于提高碎石效率，尽量缩短手术。但 MPCNL 组手术时间明显长于 RIRS 组[（125.79 ± 34.32）和（90.45 ± 34.06）min]，差异有统计学意义（P <0.05），提示 RIRS 组在手术时间上明显占优势。笔者分析原因，排除结石大小和质地的差异，应该与 PCNL 需要术中变换体位和建立经皮肾通道耗时较长有关，且纳入的病例均为轻度肾积水或无肾积水病例，造成穿刺难度较大，从而增加手术操作时间。软镜手术的碎石效果和清石率与肾脏本身的解剖结构和肾积水严重程度也有关。软性输尿管镜术中国专家共识指出，当肾盂肾下盏漏斗夹角（infundibulopelvic angle，IPA）>30° 时，软镜清石率为 92.50%；当 IPA ≤ 30° 时，清石率为 38.5%[5]。本研究中，两组病例均以术后 1 个月复查 KUB 和 CT 片评估近期手术总清石率，MPCNL 组与 RIRS 组比较（96.96% 和 93.54%），差异无统计学意义（P >0.05）。虽然 RIRS 组清石率数值略低于 MPCNL 组，但 RIRS 组的“粉末化”碎石方式，将有利于进一步提高术后 3 个月的远期清石率。

本研究根据手术后并发症的 Clavien-Dindo 评分系统评估，RIRS 组和 MPCNI 组并发症发生率比较，差异无统计学意义（P >0.05）。但 MPCNL 组出血并发症发生的严重程度略高于 RIRS 组。

PCNL 最大的并发症是出血和感染，出血的并发症与经皮肾通道的大小密切相关，通道越大出血越多[12]。在肾盂、肾盏不扩张或轻度扩张的情况下，超声引导下穿刺的难度明显增加，因穿刺引起肾脏损伤及大出血的风险亦明显增加[13]。本研究显示，术中出血量的估算根据术前 Hb 和术后第 1 天复查 Hb 测算出的 Hb 下降值来评估，RIRS 组为 7.00（-1.00，12.00）g/L，MPCNL 组为 13.00（7.00，21.00）g/L，两组比较，差异有统计学意义（P <0.05）；提示 MPCNL 术出血量多于 RIRS 组。根据手术后并发症的 Clavien-Dindo 评分系统评估显示，RIRS 组无术后明显出血病例，但 MPCNL 组出血并发症发生的严重程度和需要外科干预治疗的情况略高于 RIRS 组。

PCNL 建立经皮肾穿刺通道过程中，常规会选择从皮肤至目标肾盏最短直线距离，经肾盏穹隆部穿刺扩张进入集合系统，此处血管相对较少，但穿刺经过的肾实质通道处血管断端，在没有局部血栓纤维化形成肉芽组织完全修复覆盖以前，仍然有迟发性出血的可能。MPCNL 组有术后较严重出血 2 例，予以夹闭肾造瘘管、局部加压、制动、营养支持和止血等处理效果不佳。1 例经积极介入栓塞治疗成功止血；另外 1 例迟发性出血病例系术后第 5 天下床排便用力后，肾造瘘管流出鲜红色血液量约 800 ml，出现了急性失血性休克，送 ICU 抢救，在抗休克治疗的同时，急诊行肾动脉造影术治疗，术中未发现肾实质出血部位，但监测到血色素进行性下降，再次急诊接受肾动脉造影术和介入栓塞止血治疗，成功止血。

而输尿管软镜碎石术的出血风险主要在于：术中钬激光碎石过程中损伤输尿管或肾盂、肾盏黏膜出血，术中增加冲洗水流即可保持视野清晰。置入输尿管软镜鞘过程中使输尿管或肾盂穿孔，也会有出血风险。本组患者均由有经验的医师 B 超监视下置入输尿管软镜鞘，避免了此类并发症的发生。

对于 PCNL 术后出血，需要进行介入栓塞治疗，在一定程度上会减少栓塞动脉远端肾单位血液供应，即减少功能肾单位数量，甚至进而影响总肾功能。而软镜手术可以有效规避此类风险。本研究组有 2 例为孤独肾，也因为治疗方式潜在出血的风险，需要进行介入栓塞治疗的风险较大，均分在 RIRS 组。

本研究显示，虽然两组间出血并发症发生率比较无差异，但术后需要外科介入干预的出血并发症严重程度 MPCNL 组略高于 RIRS 组。

另外，RIRS 组与 MPCNL 组对比术后发热和术后感染的发生率方面，也无明显差异。有研究[14]表明，内镜处理上尿路结石感染性休克的发生率约为 1.30%，发生感染性休克的患者死亡率高达 66.0%。ZHONG 等[15]研究报道，输尿管软镜术后最主要的并发症为感染，严重者可发生全身炎症反应综合征（Systemic inflammatory response syndrome，SIRS）。因此，术前必要的尿细菌培养和药敏实验检查，有利于指导临床选择强效、敏感抗生素控制感染，在术中注意控制灌注水压，降低肾盂压力，减少细菌入血，预防尿源性脓毒血症的发生。本研究中无致死性感染发生，两组间脓毒血症感染发生率方面，差异无统计学意义。

RIRS 组出现输尿管石街 1 例，经输尿管镜取石处理后治愈。MPCNL 术组均未发生以上并发症。

术后 24 h 疼痛 VAS 评分与术后出血等并发症及以上手术技术特点的差异性有关。本研究显示，术后 24 h 疼痛 VAS 评分 RIRS 组均优于 MPCNL 组（P <0.05）。国外有文献报道，RIRS 住院时间明显短于 MPCNL，BRYNIARSKI 等[16]报道两组术后住院时间分别为 6.8 和 11.3 d；BAI 等[17]报道，两组术后住院时间为（2.0 ± 1.0）和（5.9 ± 1.5）d。本研究中，RIRS 组与 MPCNL 组住院时间分别为（10.29 ± 4.78）d 和（13.00 ± 4.57）d，两组比较，差异有统计学意义（P <0.05）；提示 RIRS 组住院时间明显短于 MPCNL 组。笔者分析原因有以下几点：软镜术后恢复快，术后 6 h 麻醉清醒即可下床活动，如无明显尿路感染，术后 1 或 2 d 即可出院；而 PCNL 术后需常规留置肾造瘘管，临床医生常常要求患者卧床休息 3 d 左右，避免术后肾实质通道出血，且术后 5 ~ 7 d 拔除肾造瘘管，也会影响住院时间。

RIRS 组二期手术率明显高于 MPCNL 组（58.06% 和 6.06%，P <0.01）。一、二期手术成功率是由两组技术特点的差异所决定的，其他因素有结石负荷及技术差异等。分析影响一、二期手术成功率及手术时间的因素如下：MPCNL 组需建立穿刺通道后进行手术，如果穿刺过程中损伤肾周围组织及肾实质造成通道出血，均可影响手术视野及一期手术成功率，并延长手术操作时间；而 RIRS 组手术经自然通道进行，常规

需先用输尿管硬镜检查输尿管情况，若遇到硬镜上镜困难的情况，为避免强行置入输尿管输送鞘造成输尿管黏膜损伤、输尿管穿孔甚至断裂等手术副损伤，一般会放弃一期手术，改行一期置管二期手术取石。输尿管输送鞘置入过程中，可出现输尿管损伤甚至断裂等并发症，必要时可术前置入双 J 管扩张 1 或 2 周。输尿管输送鞘置入时未达肾盂、结石负荷过大、手术时间过长，均可导致肾盂内压过高，从而引起机体水吸收增加，合并感染时，极易导致尿源性脓毒症的发生 [17]。而 PCNL 即使术中发现轻中度输尿管狭窄，甚至重度狭窄等情况下，只要能够完成逆行插管或顺行输尿管内支架管置入，仍然可以一期完成手术。因此，除了输尿管狭窄等影响因素之外，特殊部位的结石，如肾下盏解剖位置特殊，角度、长度及宽度均会影响软镜手术的一期手术成功率及手术时间。这也是本研究组中 RIRS 组二期手术率明显高于 MPCNL 组的原因。

另外，电子软镜设备因制作工艺和使用材质结构的特殊性，稍有操作不当或长时间的转向弯曲疲劳，也决定了其容易损坏的特性，往往需要小心维护和保养，一旦损坏则维修成本很高；而经皮肾镜技术使用的输尿管硬镜为金属材质结构，抗损坏能力强，且维修成本相对较低。软镜手术器械损耗在一定程度上增加了使用成本。软镜手术常常需要气管插管全麻或椎管内阻滞麻醉，二期手术势必增加二次手术及麻醉，所带来的潜在风险及由此引发的经济费用均会增加。而二期 PCNL 可以酌情在局部浸润麻醉下进行，相比二期软镜手术相对安全及经济。

本研究 RIRS 组与 MPCNL 组治疗费用为（1.72 ± 1.08）和（1.25 ± 0.97）万元，差异有统计学意义（P <0.05）。RIRS 的耗材费用明显高于 PCNL 的耗材损耗成本。因此，RIRS 所需要的治疗费用就明显高于 PCNL，以上因素都是由两组之间的技术设备差异所决定的。

2014 版中国泌尿外科疾病诊断治疗指南中指出 [18]：逆行输尿管软镜治疗肾结石可以作为 ESWL 和 PCNL 的有益补充。直径 >2.0 cm 的肾结石，碎石时间需要 1 h 以上，术者和患者应有充分的思想准备并密切配合。对于鹿角形肾结石，RIRS 多需要分期进行。因此，对于结石直径在 2.0 ~ 3.0 cm 范围的肾或输尿管上段结石患者，RIRS 可作为一种替代治疗，并且推荐分期手术。

综上所述，RIRS 与 MPCNL 术微创治疗 2.0 ~ 3.0 cm 上尿路结石，均为安全有效的方法，各有优劣，碎石效果和清石率相近。与 MPCNL 对比，RIRS 并发症发生率无差异性，但需要外科干预治疗的术后出血等并发症更低、术后痛感轻、患者术后舒适度较高、康复快和住院时间短，软镜手术有治疗优势。但本研究样本量较小，且 RIRS 的使用成本和治疗费用均高于 MPCNL 组，软镜手术二期手术率明显高于 MPCNL 组。因此，针对不同的病例，需综合患者的自身情况及意愿，采取个体化治疗方案。

参 考 文 献：

[1] 徐鑫，蒋召强，刁统祥，等. 经皮肾镜取石术与输尿管软镜碎石术治疗肾结石的 Meta 分析 [J]. 临床泌尿外科杂志，2017, 32(5): 365-369.

[1] XU X, JIANG Z Q, DIAO T X, et al. Percutaneous nephrolithotomy versus retrograde intrarenal surgery in treatment of renal calculus: a mata-analysis[J]. Journal of Clinical Urology, 2017, 32(5): 365-369. Chinese

[2] 谢海龙，关超，谷明利，等. 电子输尿管软镜联合钬激光治疗肾，输尿管上段结石的效果观察 [J]. 蚌埠医学院学报，2016, 41(5): 619-622.

[2] XIE H L, GUAN C, GU M L, et al. Application effect of electronic flexible ureteroscope combined with holmium laser in the treatment of kidney and upper ureteral calculi[J]. Journal of Bengbu Medical College, 2016, 41(5): 619-622. Chinese

[3] KYRIAZIS I, PANAGOPOULOS V, KALLIDONIS P, et al. Complications in percutaneous nephrolithotomy[J]. World J Urol, 2015, 33(8): 1069-1077.

[4] AKMAN T, BINBAY M, OZHOR F, et al. Comparison of percutaneous nephrolithotomy and retrograde flexible nephrolithotripsy for the management of 2-4 cm stones: a matched-pair analysis[J]. BIU Int, 2011, 10(9): 590.

[5] 中华医学会泌尿外科分会，中国泌尿系结石联盟. 软性输尿管镜术中国专家共识 [J]. 中华泌尿外科杂志，2016, 37(8): 561-565.

[5] Chinese Urological Association, Chinese Urolithiasis Alliance. Consensus of Chinese specialists in soft ureteroscopy[J]. Chinese Journal of Urology, 2016, 37(8): 561-565. Chinese

[6] 陶水祥，吴钢峰，骆振刚，等. 结石 CT 值测定联合输尿管软镜单次治疗大负荷肾结石 [J]. 中华腔镜外科杂志：电子版，2015, 8(5): 32-34.

[6] TAO S X, WU G F, LUO Z G, et al. The combination of CT value measurement and flexible ureteroscopy for a single treatment of heavy stone burden of kidney[J]. Chinese Journal of Laparoscopic Surgery: Electronic Edition, 2015, 8(5): 32-34. Chinese

[7] BULTITUDE M, SMITH D, THOMAS K. Contemporary management of stone disease: the new EAU urolithiasis guidelines

for 2015[J]. Eur Urol, 2016, 69(3): 483-484.

[8] WIENER S V, DETERS L A, PAIS V M Jr. Effect of stone composition on operative time during ureteroscopic holmium: yttrium-aluminum- garnet laser lithotripsy with active fragment retrieval[J]. Urology, 2012, 80(4): 790-794.

[9] 肖博 , 胡卫国 , 张鑫 , 等 . “ 粉末法 ” 与 “ 碎块法 ” 对软性输尿管镜碎石手术的预后分析 [J]. 临床泌尿外科杂志 , 2018, 33(7): 520-522.

[9] XIAO B, HU W G, ZHANG X, et al. “Dusting” and “Fragmenting” method in the flexible ureteroscopy combined with laser lithotripsy[J]. Journal of Clinical Urology, 2018, 33(7): 520-522. Chinese

[10] SEA J, JONAT L M, CHEW B H, et al. Optimal power settings for Holmium: YAG lithotripsy[J]. J Urol, 2012, 187(3): 914-919.

[11] KRONENBERG P, TRAXER O. Update on lasers in urology 2014: current assessment on holmium: yttrium-aluminum-garnet (Ho:YAG) laser lithotripter settings and laser fibers[J]. World J Urol, 33(4): 463-469.

[12] DE LA ROSETTE J, ASSIMOS D, DESAI M, et al. The clinical research office of the endourological society percutaneous nephrolithotomy global study: indications, com-plications, and outcomes in 5803 patients[J]. J Endourol, 2011, 25(1): 11-17.

[13] 熊海云 , 曾小明 , 余明主 , 等 . 肾积水程度与经皮肾镜碎石取石术后失血的相关性 [J]. 南昌大学学报 (医学版), 2013, 53(10): 21-23.

[13] XIONG H Y, ZENG X M, YU M Z, et al. Correlation between hydronephrosis degree and renal haemorrhage after percutaneous nephrolithotomy[J]. Journal of Nanchang University (Medical Science), 2013, 53(10): 21-23. Chinese

[14] FAN S, GONG B, HAO Z, et al. Risk factors of infectious complications following flexible ureteroscope with a Holmium laser: a retrospective study[J]. Int J Clin Exp Med, 2015, 8(7): 11252-11259.

[15] ZHONG W, LETO G, WANG L, et al. Systemic inflammatory response syndrome after flexible ureteroscopic lithotripsy: a study of risk factors[J]. J Endourol, 2015, 29(1): 25-28.

[16] BRYNIARSKI P, PARADYSZ A, ZYCZKOWSKI M, et al. A randomized controlled study to analyze the safety and efficacy of percutaneous nephrolithotripsy and retrograde Intrarenal surgery in the management of renal stonesmore than 2 cm in diameter[J]. J Endourol, 2012, 26(1): 52-57.

[17] BAI Y, WANG X, YANG Y, et al. Percutaneous nephrolithtomy versus retrograde intrarenal surgery for the treatment of kidney stones up to 2 cm in patients with solitary kidney: a single centre experience[J]. BMC Urol, 2017, 17(1): 9.

[18] 那彦群 , 叶章群 , 孙颖浩 , 等 . 中国泌尿外科疾病诊断治疗指南 (2014 版)[M]. 北京 : 人民卫生出版社 , 2014: 141-142.

[18] NA Y Q, YE Z Q, SUN Y H, et al. Guidelines for diagnosis and treatment of urological diseases in China (2014 edition)[M]. Beijing: People’s Medical Publishing House, 2014: 141-142. Chinese

本文引用格式：

周建军 , 蒋宏毅 . 输尿管软镜手术与微通道经皮肾镜取石术治疗 2.0 ~ 3.0 cm 上尿路结石的对比研究 [J]. 中国内镜杂志 , 2020, 26(1): 62-69.

ZHOU J J , JIANG H Y. Comparative study of mini-percutaneous nephrolithotomy and retrograde intrarenal surgery on treating 2.0 ~ 3.0 cm upper urinary calculi[J]. China Journal of Endoscopy, 2020, 26(1): 62-69. Chinese

（吴静　编辑）

DOI: 10.3969/j.issn.1007-1989.2020.01.013
文章编号：1007-1989（2020）01-0070-04

论 著

改良经腹入路全腹腔镜下上尿路上皮癌根治术的临床研究

魏澎涛[1]，孟庆婷[1]，张寒[1]，孙建涛[1]，李琦[2]，韩兴涛[1]，吕文伟[1]
（1. 郑州大学附属洛阳市中心医院 泌尿外科，河南 洛阳 471000；
2. 郑州大学第一附属医院 泌尿外科，河南 郑州 450052）

摘要：目的 评价改良的经腹入路腹腔镜下上尿路上皮癌根治术的手术技巧及临床效果。**方法** 对郑州大学附属洛阳中心医院 2013 年 9 月—2018 年 4 月收治的 104 例上尿路上皮癌患者随机分为两组。51 例侧卧位行经腹入路腹腔镜下切肾后，改平卧位下腹部切口处理输尿管膀胱连接部并取出标本（标准组）；53 例行改良经腹入路全腹腔镜下上尿路上皮癌根治术（改良组）。比较两组患者的手术时间、术中出血量、术后疼痛程度、住院时间，术后引流量和术后短期并发症发生率等临床指标。术后疼痛程度评估采用疼痛数字评定量表（NRS）。**结果** 改良组手术时间及住院时间明显少于标准组，差异均有统计学意义（P <0.05），改良组术后疼痛程度较标准组轻，术后引流量少，差异均有统计学意义（P <0.05）。改良组术中出血量虽较标准组少，但两组比较，差异无统计学意义（P >0.05）。标准组术后出现短期并发症 11 例（21.6%），改良组 4 例（7.5%），改良组明显少于标准组（P <0.05）。**结论** 改良经腹入路全腹腔镜下上尿路上皮癌根治术是一种安全有效的手术方法，值得临床推广。

关键词： 上尿路上皮癌；腹腔镜；经腹入路；肾盂癌；输尿管癌
中图分类号： R737.1

Clinical study of modified transabdominal laparoscopic radical operation for upper urinary tract epithelial cancer

Peng-tao Wei[1], Qing-ting Meng[1], Han Zhang[1], Jian-tao Sun[1], Qi Li[2], Xing-tao Han[1], Wen-wei Lü[1]
(1.Department of Urology, Luoyang Central Hospital Affiliated to Zhengzhou University, Luoyang, Henan 471000, China; 2.Department of Urology, the First Affiliated Hospital of Zhengzhou University, Zhengzhou, Henan 450052, China)

Abstract: Objective To evaluate the surgical technique and clinical effect of modified transabdominal laparoscopic radical operation for upper urinary tract epithelial cancer. **Methods** 104 patients with upper urinary tract epithelial cancer from September 2013 to April 2018 were randomly divided into two groups. 51 cases of lateral decubitus position underwent laparoscopic nephrectomy via abdominal approach and then changed to supine position through lower abdominal incision to treat ureterovesical junction and take out specimens (standard group). 53 cases underwent modified transabdominal laparoscopic radical operation for upper urinary tract epithelial cancer (modified group). The operation time, intraoperative blood loss, postoperative pain, hospitalization time, postoperative drainage volume and short-term complication rate were compared between the two groups. Postoperative pain degree was assessed by pain numeric rating scale. **Results** The operation time and hospitalization time of the improved group were shorter than those of the standard group, the difference was statistically significant (P < 0.05). The pain degree of

收稿日期：2019-04-16
[通信作者] 孙建涛，E-mail：wpt1901@163.com；Tel：18637990609

improved group was lighter than standard group after the operation, and the drainage volume was less than standard group after the operation. The difference was statistically significant ($P < 0.05$). Although the intraoperative blood loss in improved group was less than standard group, there was no significant difference between the two groups ($P > 0.05$). There were 11 patients with short-term complications in the standard group (21.6%) and 4 patients with short-term complications in the improved group (7.5%), The incidence of short-term complications in improved group was significantly less than conventional group ($P < 0.05$). **Conclusion** The modified transabdominal laparoscopic radical operation for upper urinary tract epithelial cancer is a safe and effective method, which is worthy of clinical promotion.

Keywords: upper urinary tract epithelial cancer; laparoscope; transabdominal approach; carcinoma of renal pelvis; ureteral carcinoma

上尿路上皮癌是发生于肾盂及输尿管的尿路上皮的恶性肿瘤。其发病率较低，约占泌尿系上皮肿瘤的 5.0% ~ 10.0%，其中肾盂癌大约为输尿管癌的 2 倍，但恶性程度高，属于高危肿瘤，可以在符合绝对适应证时考虑保肾手术（即肾功能不全或孤立肾），包括输尿管镜手术、经皮肾镜手术和腹腔镜及开放输尿管阶段切除手术[1]。目前，主流手术方式为先侧卧位腹腔镜切除肾脏，再改平卧位下腹部切口切除输尿管膀胱连接部，然后取出标本，但术中需变换体位，手术时间长，手术创伤大，术中出血量较多。因此，笔者借鉴以往的文献[2-3]报道，做了一些改良，能在不变换体位的情况下全腹腔镜下完成此类手术，取得了较好的效果。现报道如下：

1　资料与方法

1.1　一般资料

标准组患者共 51 例。其中，男 19 例，女 32 例，平均年龄（62.8 ± 3.2）岁，均为单侧患病，病变位于左侧输尿管 23 例，右侧 28 例；TNM 分期：T_1 期 13 例，T_2 期 36 例，T_3 期 2 例，无淋巴结及远处转移。改良组患者共 53 例。其中，男 25 例，女 28 例，平均年龄（65.4 ± 3.1）岁，均为单侧患病，病变位于左侧输尿管 21 例，右侧 32 例；TNM 分期：T_1 期 19 例，T_2 期 33 例，T_3 期 1 例。两组患者术前均行超声、泌尿系 CT 平扫 + 增强扫描、CT 尿路造影等检查，临床诊断明确，且均无淋巴结及远处转移，术后病理均证实为尿路上皮癌。两组患者一般资料比较，差异无统计学意义（P >0.05），具有可比性。

1.2　手术方法

1.2.1　标准组　麻醉成功后，健侧卧位，腰部垫高，术区消毒，先在脐旁 2 cm 切口，气腹后置入 Trocar（A），分别于锁骨中线平脐（B）及锁骨中线肋缘下（C）置入 Trocar，建立操作通道（右侧患者需于腋后线肋缘下多建一穿刺通道抬肝）。置入操作器械，打开侧腹膜，内推肠管，游离肾门血管，应用结扎钉分别阻断肾门血管，后分离肾周，游离肾脏。再将远端输尿管游离至髂外动脉水平，将肾脏下推，置于髂窝处，撤出操作器械，缝合穿刺孔，更换体位为平卧位，消毒、铺巾。取下腹部腹直肌外纵切口，长约 6 cm，打开各层次至腹膜，向内向上推开腹膜，找到置于髂窝处肾脏与输尿管，将肾脏取出切口外，沿输尿管向下游离，直至显露膀胱，行膀胱袖状切除术。取出标本，2–0 可吸收缝线关闭膀胱，检查创面无出血，留置盆腔引流管，逐层关闭切口。

1.2.2　改良组　腹腔镜切肾步骤同常规组。完成肾脏切除及远端输尿管游离后，倾斜手术床，使完全侧卧位转换为 45 度侧卧位，于下腹正中另置入穿刺套管（D），同时将显示系统由患者背侧移至尾侧，腹腔镜通道不变，操作通道由 B 通道和 C 通道改为 B 通道和 D 通道，沿输尿管继续向下游离，并于肿瘤远端用结扎钉夹闭输尿管，以避免可能含肿瘤的尿液外溢，继续分离输尿管至输尿管膀胱连接部，并向上牵拉输尿管，使输尿管末端膀胱壁呈锥形结构，弧形血管阻断钳夹闭输尿管末端膀胱壁。在血管阻断钳近端应用结扎钉夹闭输尿管，避免尿液外溢，剪刀沿血管阻断钳上缘剪断膀胱袖状组织，采用可吸收线缝合膀胱，收线时撤除血管阻断钳，从而保证标本完整切除，且无尿液溢出。

1.3　观察指标

比较两组患者的手术时间、术中出血量、住院时间和术后疼痛程度等临床指标。术后随访 1 年，统计

两组患者的死亡率和复发率。出院标准为：已进食，无腹痛、腹胀不适，引流管及尿管均拔除，可下床活动。评估疼痛程度采用数字评定量表（numeric rating scale，NRS），1 ~ 3 分为轻度疼痛，4 ~ 6 分为中度疼痛，7 ~ 10 分为重度疼痛，疼痛评估时间为术后第 1 天查房时。

1.4 统计学方法

采用 SPSS 16.0 统计软件进行数据处理，计量资料以均数 ± 标准差（$\bar{x} \pm s$）表示，两组病例数据样本使用两独立样本 t 检验，样本率的比较应用计数资料 χ^2 检验或 Fisher 精确检验。P <0.05 为差异有统计学意义。

2 结果

两组患者手术顺利，均未改开放手术。改良组手术时间及住院时间明显少于标准组，差异均有统计学意义（P <0.05），改良组术后疼痛程度较标准组轻，术后引流量少，差异均有统计学意义（P <0.05）；改良组术中出血量虽较标准组少，但两组比较，差异无统计学意义（P >0.05）。见表 1。两组术后短期并发症比较，标准组 11 例（21.6%），改良组 4 例（7.5%），改良组明显少于标准组（P <0.05）。见表 2。术后随访 1 年，两组患者术后肿瘤复发率及死亡率比较，差异均无统计学意义（P >0.05）。

表 1 两组患者术中和术后各指标比较 （$\bar{x} \pm s$）

Table 1 Comparison of intraoperative and postoperative indexes between the two groups （$\bar{x} \pm s$）

组别	手术时间 /min	术中出血量 /ml	住院时间 /d	术后疼痛程度 / 分	术后引流量 /ml
标准组（n =51）	136.5 ± 22.8	109.3 ± 11.2	9.6 ± 0.5	7.6 ± 2.3	231.5 ± 35.7
改良组（n =53）	102.6 ± 13.5	96.5 ± 19.7	7.5 ± 0.4	4.5 ± 1.4	102.3 ± 21.4
t 值	4.63	1.58	3.81	7.53	12.53
P 值	0.004	0.196	0.010	0.000	0.000

表 2 两组患者术后短期并发症发生率比较 例（%）

Table 2 Comparison of the incidence of short-term complications after operation between two groups n（%）

组别	感染	发热	血尿	其他	合计
标准组（n =51）	2（3.9）	3（5.9）	4（7.8）	2（3.9）	11（21.6）
改良组（n =53）	1（1.9）	2（3.8）	0（0.0）	1（1.9）	4（7.5）
χ^2 值	1.14	1.94	2.46	1.14	4.14
P 值	0.085	0.062	0.058	0.085	0.043

3 讨论

上尿路上皮癌恶性程度高，手术切除范围大，经典开放手术需 2 个切口，手术时间长，创伤大。近年来，随着泌尿外科腹腔镜技术的不断进步，腹腔镜下上尿路上皮癌根治术广泛开展，这项技术更微创，且肿瘤控制方面与开放手术无明显差异[4-6]。目前，较常采用的方式是腹腔镜切肾联合下腹部小切口切除输尿管膀胱连接部，或者经尿道输尿管口电切联合腹腔镜切肾[7]。但下腹部切口创伤较大，经尿道电切输尿管末端无法缝合膀胱，有肿瘤种植的风险。而且，术中改变体位，重新消毒、铺巾，延长了手术时间，增加手术风险。国内有学者提出行全腹腔镜下上尿路上皮癌根治术[8]，但是侧卧位处理输尿管膀胱端操作困难，切除部分膀胱壁并缝合时，尿液外溢有可能导致肿瘤种植，输尿管末端使用结扎钉或者 GIA 钉夹闭断端，有结石残留的可能[9]。

困此，笔者提出改良措施：①经腹入路腹腔镜切肾，解剖结构清晰，操作空间大；②完成肾脏切除及远端输尿管游离后，倾斜手术床，使完全侧卧位转换为 45° 侧卧位，于下腹正中另置入穿刺套管，同时将显示系统由患者背侧移至尾侧，不需变换体位，且有利于盆腔手术操作；③于肿瘤远端用结扎钉夹闭输尿管，以避免可能含肿瘤的尿液外溢；④做膀胱袖状切除时，弧形血管阻断钳夹闭输尿管末端膀胱壁，结扎钉再次夹闭输尿管，保证缝合过程中滴水不漏。

本研究中，改良组手术操作时间短于常规组，这

与改良手术方式术中无需变换体位、无需重新消毒、铺巾有关，改良组术后第 1 天疼痛评分较标准组轻，住院时间短，这与全腔镜下可精细操作、完成手术后只需小切口取肾、无需下腹部较长切口、术后引流量少和患者恢复快有关。术后短期并发症发生率改良组明显少于标准组，考虑与手术时间缩短、手术精细操作有关。改良组术中出血量少，但与标准组相比，差异虽然无统计学意义，但笔者认为，随着这项技术的逐渐成熟，此项指标会有更大的提升空间。

综上所述，改良经腹入路全腹腔镜下上尿路上皮癌根治术临床治疗效果确切，具有手术时间短、术中出血量少、术后疼痛轻、膀胱切开缝合可做到“滴水不漏”等优点，值得在临床推广应用。

参 考 文 献：

[1] 中国抗癌协会泌尿男生殖系肿瘤专业委员会微创学组 . 上尿路尿路上皮癌外科治疗中国专家共识 [J]. 现代泌尿外科杂志 , 2018, 23(11): 826-829.

[1] Minimally Invasive Group of Urology and Genitourinary Cancer Committee of China Anti Cancer Association. Consensus of Chinese experts on surgical treatment of upper urinary tract epithelial cancer[J]. Journal of Modern Urology, 2018, 23(11): 826-829. Chinese

[2] SRIRANGAM S J, VAN CLEYNENBREUGEL B, VAN POPPEL H. Laparoscopic nephroureterectomy: the distal ureteral dilemma[J]. Adv Urol, 2009: 316807.

[3] ABE T, KONDO T, HARABAYASHI T, et al. Comparative study of lymph node dissection, and oncological outcomes of laparoscopic and open radical nephroureterectomy for patients with urothelial carcinoma of the upper urinary tract undergoing regional lymph node dissection[J]. Jpn J Clin Oncol, 2018, 48(11): 1001-1011.

[4] NAZZANI S, BAZINET A, PREISSER F, et al. Comparison of perioperative outcomes between open and minimally invasive nephroureterectomy: a population-based analysis[J]. Int J Urol, 2019, 26(4): 487-492.

[5] WALDERT M, REMZI M, KLINGLER H C, et al. The oncological results of laparoscopic nephroureterectomy for upper urinary tract transitional cell cancer are equal to those of open nephroureterectomy[J]. BJU Int, 2009, 103(1): 66-70.

[6] NI S, TAO W, CHEN Q, et al. Laparoscopic versus open nephroureterectomy for the treatment of upper urinary tract urothelial carcinoma: a systematic review and cumulative analysis of comparative studies[J]. Eur Urol, 2012, 61(6): 1142-1153.

[7] WANG J, YU S, MEN C, et al. Transurethral electric coagulation combined with retroperitoneal laparoscopic nephroureterectomy for upper urinary urothelial carcinoma[J]. Int Surg, 2015, 100(3): 547-551.

[8] 张瑞明 , 曹宇 , 吴学良 , 等 . 经腹腔途径腹腔镜下肾盂癌根治术临床体会 [J]. 中国内镜杂志 , 2015, 21(6): 666-667.

[8] ZHANG R M, CAO Y, WU X L, et al. Clinical experience of laparoscopic radical nephrectomy via abdominal approach for renal pelvic cancer[J]. China Journal of Endoscopy, 2015, 21(6): 666-667. Chinese

[9] HATTORI R, YOSHINO Y, GOTOH M, et al. Laparoscopic nephroureterectomy for transitional cell carcinoma of renal pelvis and ureter: Nagoya experience[J]. Urology, 2006, 67(4): 701-705.

本文引用格式：

魏澎涛 , 孟庆婷 , 张寒 , 等 . 改良经腹入路全腹腔镜下上尿路上皮癌根治术的临床研究 [J]. 中国内镜杂志 , 2020, 26(1): 70-73.

WEI P T, MENG Q T, ZHANG H, et al. Clinical study of modified transabdominal laparoscopic radical operation for upper urinary tract epithelial cancer[J]. China Journal of Endoscopy, 2020, 26(1): 70-73. Chinese

（彭薇 编辑）

DOI: 10.3969/j.issn.1007-1989.2020.01.014
文章编号：1007-1989（2020）01-0074-07

综 述

妊娠期泌尿系结石的治疗

张际青 综述，张军晖 审校
（首都医科大学附属北京朝阳医院 泌尿外科，北京 100020）

摘要： 孕期肾绞痛是非产科急症住院的常见原因之一。因及时准确诊断困难，且涉及孕妇和胎儿健康风险，治疗妊娠期泌尿系结石对泌尿外科和产科医师仍是一个挑战。随着诊断和治疗技术的进步，尤其是内镜技术的进步，治疗观念和方法均有了转变。明确结石手术治疗成功率较高，应用也逐渐增加，多学科参与有助于降低手术风险；明确结石手术治疗能够提高孕期生活质量、避免产后再次手术等。泌尿科医师应该充分认识孕期泌尿系结石病的重要性和复杂性，实践中推荐多学科参与，并行个体化治疗。为了提高临床医师对妊娠期泌尿系结石的认知和临床诊治能力，在 Pubmed 和万方数据库进行相关文献搜索，对妊娠期泌尿系结石的成因、诊断、药物和手术治疗等现状进行综述。

关键词： 肾结石；肾绞痛；怀孕；输尿管镜；经皮肾造瘘术；经皮肾镜取石术
中图分类号： R692.4

Urinary calculi during pregnancy

Ji-qing Zhang, Jun-hui Zhang
(Department of Urology, Beijing Chaoyang Hospital, Capital Medical University, Beijing 100020, China)

Abstract: Renal colic during pregnancy is one of the most common causes of hospitalization for non-obstetric reasons. Treatment is still a challenge for urologist and gynecologist due to the risk and complexity involved in preserving the maternal and fetal well-being during diagnosis and treatment. In recent years, with the advancement of diagnostic and therapeutic techniques, especially the rapid development of endoscopy techniques, treatment concepts and methods have changed. Definite surgery of calculus with high success rate can improve the quality of life during pregnancy and avoid postpartum reoperation and is increasingly used in recent years. Multidisciplinary participation can help reduce the risk of surgery. Urologists should fully understand the importance and complexity of urinary calculus during pregnancy and multidisciplinary participation and individualized treatment is recommended. To improve clinicians' understanding, clinical diagnosis and treatment of urinary calculi during pregnancy. Pubmed and Wanfang database were used to search related literatures. The etiology, diagnosis, drug and surgical treatment of urinary calculi during pregnancy were reviewed.

Keywords: nephrolithiasis; renal colic; pregnancy; ureteroscopy; percutaneous nephrostomy; percutaneous nephrolithotomy

妊娠期泌尿系结石发病率为 1/1 500 ~ 1/200[1-3]。孕期急性肾绞痛和结石并发症与母婴的风险如早产等，密切相关，进展至脓毒血症更为致命[2]，泌尿科医师处理本病时极具挑战性[1, 4-6]。妊娠期症状性尿路结石治疗困难的原因有：避免放射检查诊断和全麻、更窄的用药选择和有创治疗的限制[1, 6-7]。因此，当孕妇出现急性肾结石事件时，由于影像学诊断和治疗方法的限制，需要特殊的诊断方法和治疗策略[1-2, 6, 8]。

1 孕期结石的形成因素

孕期泌尿生殖解剖和生理改变是肾结石形成的危险因素，包括尿液静态和致结石因素的改变[1-2, 5-6, 8]。

收稿日期：2019-01-02

妊娠晚期有 90.0% 出现肾积水，早期可于孕 6 ~ 11 周出现肾积水，积水可延迟至分娩后 4 ~ 6 周消失[6,8]。孕期集合系统扩张是多因素的，包括心输出量增加、肾滤过增加、激素改变和妊娠子宫外压迫[5-6, 8-9]。妊娠早期心输出量和循环血量增加，全身血管阻力降低，最终导致肾小球滤过率增加 30.0% ~ 50.0%[6]。孕酮水平升高使输尿管平滑肌松弛、蠕动减少[6, 8]。子宫或卵巢静脉在骨盆缘水平的压迫被认为是妊娠肾积水的主要原因[6, 8]。子宫右旋压迫右侧输尿管，而左侧输尿管为结肠所遮蔽，所以右侧肾积水更为明显[6, 8-9]。输尿管扩张可引起腰部不适，严重者发生肾破裂[7]。肾积水时致尿液静态，尿液接触致结石因子时间延长，结晶和结石形成的可能性增加[5-6, 8]。妊娠期生理性集合系统扩张和肾盂压力增加，导致结石容易从肾脏移位至输尿管，使症状的发生频率更高[6, 8, 10]。实际上孕期输尿管结石是肾结石的 2 倍[6, 11]。

孕期代谢改变，致结石成分如钙、草酸、尿酸和钠排泄增多，pH 值增加[5, 12-14]。同时，尿中结石抑制因子如枸橼酸、镁、葡糖氨基聚糖和肾钙蛋白等增加，以抑制结晶生长和聚集[6]。尿枸橼酸增加不仅直接抑制结石形成，也增加了 pH 值，减少草酸钙和尿酸结石的形成，但增加了形成磷酸钙结石的风险[1, 5, 10]。临床已经证实，孕期磷酸钙发病率增加，并占孕期结石的 81.0%[7, 15]，其次为一水草酸钙（13.0%）[7]。

2　诊断

泌尿系结石不仅会引起输尿管梗阻、上尿路感染、尿脓毒血症和肾周脓肿等，还会引起早产，干扰正常分娩，给胎儿带来严重的健康风险[8]。当高度怀疑泌尿系结石时，应当快速、准确诊断，高达 28.0% ~ 30.0% 的孕妇被误诊为阑尾炎、憩室炎和胎盘早剥等，从而延迟诊断[7-8, 11]。诊断妊娠泌尿系结石主要根据临床表现、镜下血尿和影像学检查结果[6, 9, 13]。80.0% ~ 90.0% 的孕妇于孕中晚期出现临床症状，最常见的为腰痛（80.0%），其次为血尿（73.0%），早期出现症状者少见[6-7, 13, 16-17]。血尿可能因肾脏扩大使肾锥体小静脉破裂或激素改变引起血管扩张导致[7]。既往结石病史有助于诊断，有报道[6-8, 18]表明，25.0% ~ 30.0% 孕妇曾有泌尿系结石病史。结石两侧发生概率相似，并且多发生于经产妇[6-8, 11, 16]。

当根据临床表现和病史不能确诊时，影像学检查是诊断肾绞痛的重要手段[5]。尽管影像学诊断有了长足进步，由于孕期高发非特异性腰腹痛、恶心、呕吐、下尿路症状和血尿，以及孕期解剖改变和胎儿需避免辐射暴露的影像检查限制，安全、准确的诊断泌尿系结石依然困难[5-11, 19]。

超声无辐射、对母婴安全且结果容易获得，是孕期腰痛的首选筛查工具[1, 5-6, 8-11, 20]。就诊时，结石多位于输尿管而非肾盂和肾盏，加之孕妇体型、胎儿姿势和结石在输尿管中的位置不同，超声明确诊断较为困难[5, 7-8]，尤其未见明确结石时，生理性肾积水会使诊断更加困难，因超声很难区分急性梗阻和生理性肾积水[1, 6, 8-9, 19-21]。超声诊断泌尿系结石的敏感性和特异性分别为 54.0% 和 78.6%[7]。2013 年美国泌尿学会（American Urological Association，AUA）建议超声不能确定诊断时，低剂量 CT 为中晚孕期泌尿道结石的二线影像学方法[22]。体质指数（body mass index，BMI）<30 kg/m^2 时，低剂量 CT 能在减少电离辐射的同时，保持超过 90.0% 的敏感性和特异性[22]。低剂量 CT 的放射暴露量应 <0.05 Gy，欧洲泌尿医师协会（European Association of Urologists，EUA）建议磁共振成像（magnetic resonance imaging，MRI）为孕期二线影像方法，低剂量 CT 为最后选择[20]。磁共振泌尿系水成像（magnetic resonance urography，MRU）可用于妊娠早期，且 15 min 快速得到结果（常规 MRI > 45 min）[1]。MRU 在诊断急性肾梗阻合并结石时，与 CT 的诊断准确性较一致，也有助于区分孕期肾积水和梗阻，尤其输尿管扩张仅在骨盆缘以上出现时，则提示前者[1, 6]。新出现的 T_2 加权半傅立叶单次激发快速自旋回波（half-Fourier acquisition single-shot turbo spin-echo，HASTE）有高达 84.0% 的敏感性和 100.0% 的特异性，对孕期急性输尿管梗阻诊断的准确率为 100.0%[5, 22]。当需要应用放射性 CT、静脉肾盂造影（intravenous pyelography，IVP）等方式进行及时、准确的诊断时，须权衡母婴的放射暴露[1, 5-7, 9]。超声不能确诊时，妊娠早期可应用非增强 MRU，而中晚期可应用低剂量 CT[5-6, 22]。

3　治疗

一旦诊断为泌尿系结石，应给予正确的治疗，即保守治疗、临时措施和明确治疗[9-10]。治疗的目标是：减轻母亲痛苦，解除梗阻，预防感染以及产科并发症，阻止肾功能进一步恶化[9]。泌尿科医师应当充分认识孕期的特殊性、复杂性和治疗的潜在并发症。具体治

疗方法应根据患者的具体情况进行选择，以最大限度提高治疗效果、减少并发症和合并症[3, 5]。包括泌尿外科、放射科、产科、新生儿科和麻醉科医师参与的多学科治疗一直受到强烈推荐[5-6, 8, 20, 23]。

3.1 保守治疗

保守治疗是非复杂病例的一线治疗，并有较高的结石排出率[1, 3, 5, 9-10, 12, 16, 19-21, 23]，适用于没有复杂因素的情况，如孤立肾、双侧梗阻和感染等[19]。保守治疗主要有休息、水化、镇痛、抗痉挛和止吐，存在感染时给予抗生素治疗[5-6, 8-9, 12, 16, 19, 23-24]。除非有呕吐，首选口服途径，充分水化、增加尿量，以提高结石自行排出的概率[8]。既往多项研究[2, 5, 7, 9, 16, 18, 25]报道，50.0% ~ 80.0% 的症状性结石经镇痛和水化保守治疗后，可自行排出，所以保守治疗适用于大多数患者[2-3, 7, 9, 16, 18, 26]。事实上，因为影像学检查的限制，真正的结石自行排出率尚不清楚[5, 7, 19]。保守治疗时应避免使用经典的非类固醇类抗炎药物，因为这些药物和胎儿肺动脉高压有关，妊娠晚期应用有羊水过少、动脉导管早闭的风险[5-6, 8, 10]。阿片类是孕期主要的止痛药物，如吗啡、氢吗啡酮、布托啡诺和哌替啶等，均可在怀孕期安全治疗发作性疼痛[6, 8, 10]，但化合物可待因在孕早期应用具有致畸风险[6, 10]。抗生素首选青霉素和头孢菌素，禁用氨基糖甙类、四环素、氯霉素、氟喹诺酮类和磺胺类[6]。尽管红霉素对胎儿无不良作用，但会造成孕期女性胆汁郁积性黄疸，所以也不宜使用[6]。

药物排石治疗孕期泌尿系结石尚缺乏充分的研究支持[10, 19, 24]。最常用的药物依次为坦索罗辛、钙通道阻滞剂（calcuim channel blokers，CCBs）和阿夫唑嗪[19]。CCBs 和非选择性 α 受体阻滞剂（特拉唑嗪、多沙唑嗪）均为美国食品与药物管理局（Food and Drug Administration，FDA）药物妊娠期危险性分类的 C 级药物，而超选择性 α 受体阻滞剂（坦索罗辛、阿夫唑嗪和西罗多辛）为 B 级[1, 19]。有研究报道，CCBs 可以安全用于孕期并不增加母婴不良结果，也有研究认为，它有致肢体畸形、低体重和早产的风险，孕晚期应用 CCBs 与新生儿癫痫发作、黄疸和血液系统疾病有关[27-28]。所有 CCBs 均有与镁离子作用导致孕妇严重低血压的风险[29]。考虑到孕酮升高导致的输尿管生理性舒张，CCBs 和 α 受体阻滞剂对输尿管的松弛作用并不能带来明显的额外益处[19]。所以上述药物的广泛应用尚缺少有力证据[5,10,19,24,27]。应用上述药物时，应当告知孕期应用这些药物尚未得到充分研究，可能为标签外应用[30]。

3.2 手术治疗

保守治疗后有约三分之一的结石导致持续性梗阻和顽固性疼痛，需要暂时引流或明确手术治疗[2-3, 7-10, 18, 21, 25]。保守治疗是首选一线方法，这也容易使医生对有创性治疗产生偏见，而更偏向于等待结石的自行排出，增加了患者痛苦，甚至带来并发症[1]。当出现保守治疗不能控制的疼痛、持续呕吐、发热、脓毒血症、孤立肾梗阻、双侧输尿管梗阻结石、输尿管结石 >1.0 cm 和出现产科并发症征象（流产、早产等情况）时，积极推荐手术治疗[3, 5, 8-9, 11, 18, 21, 31]。具体治疗方法的选择一直存在争议[12, 32]，手术应根据患者具体情况进行个体化选择[5, 8, 18, 20, 26]。

3.2.1 暂时引流　逆行输尿管支架置入和经皮肾造瘘均能够释放梗阻，尿液引流顺畅，因为创伤小、高度有效，两种引流方式均得到了 AUA 和 EUA 指南的推荐[31, 33]，曾被认为是孕期肾绞痛保守治疗失败后的金标准[2, 3, 9]。梗阻性结石合并感染代表了一种严重的独特临床状态，需要立即引流[1, 8]。也常用于发生明确治疗禁忌的情况，如活动性感染、大结石负荷、解剖异常、双侧结石、移植肾、产科并发症及没有充足的产科、内镜和麻醉资源时[8]。两者不需要全麻或硬膜外麻醉，可在最少的麻醉和超声引导下完成，是可接受的简单、安全的选择[1, 3, 8-9, 11, 23]。他们均有独特的优缺点，引流方式的选择，取决于术者和患者的喜好、所拥有的资源和临床的具体情况[1, 5, 11]。因为前 3 个月的致畸作用和麻醉风险更高，在孕早期给予暂时引流，3 个月后再进行明确治疗，以使流产、早产风险降到最低[1, 6, 11]。

可采用经皮肾造瘘术。经皮肾造瘘术能够有效解除梗阻和保护肾功能，其优点是[9, 23]能够快速减压，尤其是在发生脓毒血症时、能够为大负荷结石提供通道。其缺点是[2-3, 7, 9, 11, 13-14, 16, 18, 23, 26]为侵袭性操作，并发症率 3.0% ~ 5.0%；腰区造瘘管引起不适，不能平躺于造瘘侧；存在外引流管，护理困难，还会不经意脱出；易出现细菌定植、感染、管腔阻塞、侵蚀和出血等。最近 DRESCHER 等[3]的回顾性研究发现，经皮肾造瘘术较输尿管支架管置入等出现泌尿道感染和早产并发症的概率较低。当前经皮肾造瘘术主要被用于感染（如脓肾和 / 或未控制的脓毒血症）、肾功能受损、输尿管支架置入失败病例和严重肾积水者[3, 9, 23, 34]。

也可采用输尿管支架内引流。输尿管支架置入被认为创伤最小、与经皮肾造瘘术同样安全有效的措施[9]。它是最常用的初始治疗，也用于输尿管镜失败、不接受其他创伤方法者[23, 34]。输尿管支架置入有失败的可能，甚至高达 50.0%[16]。支架置入失败的原因主要为嵌顿性结石和输尿管内炎症致导丝不能通过[35]。输尿管支架的缺点为下尿路刺激症状：尿频，尿急，耻骨上不适，排尿困难；排尿时腰部疼痛（反流）；感染和血尿；妊娠期输尿管扩张，输尿管移位可能性大[2, 9, 11, 13–14, 16, 23, 25–26]。BURGESS 等[7]报道，42.1% 孕妇因支架引起疼痛，需要在平均孕 38.3 周（37.3 ~ 39 周）时早期诱导分娩，10.9% 在置入支架 24 h 内出现早产。因为孕期代谢改变，如钙和尿酸排泄增多，pH 值增加，两种引流方法均需要在 4 ~ 6 周进行更换，以减少结痂风险[7–9, 11–14, 18, 20, 26, 36]。暂时性引流均具有感染、移位、结痂、阻塞、特殊的疼痛症状、耐受性差、影响生活质量和需产后再手术治疗等固有缺点[2, 5, 7, 9–10, 16, 18, 23, 26, 31, 33]。对于妊娠早中期患者，频繁更换引流装置，增加了感染风险和患者痛苦。

3.2.2　*明确结石治疗*　暂时引流至产后行明确结石治疗，一直是尿路结石的传统治疗方法[3, 11, 21]。随着内镜设备、碎石技术和麻醉的进步，21 世纪初期治疗观念发生转变[5]。更多中心开始由暂时引流转为明确结石治疗[1, 3, 5, 7, 11, 18, 37–38]。通常明确治疗是在保守治疗和暂时引流之后，应当充分考虑患者潜在的不良反应，并给予个体化治疗[5, 8]。明确结石治疗适用于长期留置肾造瘘管或输尿管支架、不能耐受或不接受肾造瘘管和输尿管支架、肾内多发结石的患者[2–3, 5, 8, 11, 18, 21]。AUA 和 EUA 指南均建议上述情况进行明确结石治疗[31, 33]。若在无感染、产科并发症和复杂性结石并且孕期超过 3 个月的情况下，行明确结石治疗是合理选择[8]。BASIRI 等[18]报道的 3 例孕期经皮肾镜取石术（percutaneous nephrolithotomy，PCNL）和 HOSSEINI 等[2]报道的 2 例孕期 PCNL，均是患者要求明确手术治疗的结果。

明确结石治疗包括输尿管镜和 PCNL，优点为可避免长期保留输尿管支架和肾造瘘管，缩短病程，减轻痛苦，提高生活质量，产后无需再次接受手术治疗，不影响哺乳，被认为是一个好的选择[1, 2, 7, 8, 11, 18, 23, 31, 33, 38]。围手术期产科医师检查和胎儿监测可以早期识别早产并能及时治疗。因此，孕期泌尿系结石明确手术治疗需认真筛选患者，并需多学科参与[1, 5, 6, 8, 32]。

手术中体位相当重要。有研究[39]表明，仰卧位时容易导致死胎（stillbirth，指妊娠 28 周后，28 周前称为流产 abortion 或 miscarriage）。对 35 ~ 38 周单胎妊娠研究发现，仰卧位时，子宫对腔静脉的压迫导致侧支静脉回流增加，而腹主动脉分叉水平的动脉血流减少 32.3%[39]。因此，推荐右侧抬高的斜仰卧截石位并在短时间完成手术[5]。WATTERSON 等[13]报道，在仰卧截石位行输尿管软镜时，抬高患者右侧以减轻子宫对下腔静脉的压迫。

术中对能量的选择要谨慎。理想的碎石设备应当在最集中的局部区域传递能量，而无损伤或侧方散射损伤最小[12–13, 40]。钬激光和气压弹道能满足上述标准[5, 12, 40]。钬激光能量限定在激光头的 0.5 mm 内，能量不会传至胎儿和孕妇[13]，比超声和液电碎石法声学强度明显降低，能够减少胎儿的听力损伤[14]，其通过软光纤传递，适用于软硬镜[10, 13–14]。另外钬激光能够粉碎任何成分的结石，碎石中结石移位小[10, 14]，其波长为 2 100 μm，光纤尖部的热损伤深度为 0.5 ~ 1.0 mm，如果距离尿路上皮的距离 >1.0 mm，它对周围输尿管组织的损伤微乎其微[10, 13–14]。超声碎石对周围组织非常安全，但它会产生高频率的震动能量，可能是影响胎儿听力发育的危险因素[13]。BOZKURT 等[41]通过对 17 例钬激光碎石和 8 例气压弹道碎石对比发现，钬激光更为安全。因此，钬激光是妊娠期理想、安全的碎石工具[10, 14]。理论上，潜在的风险是钬激光击碎尿酸结石产生的氰化物[42]。但是，目前尚无成人和儿童氰化物中毒的报道[13–14, 23]。实际上，氰化物毒性风险非常低，因为大部分氰化物没有被吸收而直接被冲洗液冲走。

输尿管镜可安全用于妊娠期泌尿系结石。RITTENBERG 等[43]最早报道了应用输尿管软镜行诊断和治疗孕期泌尿道结石。以往的文献[7, 11, 26, 32, 37, 40]显示，应用输尿管镜可安全用于治疗妊娠各期的泌尿系结石，并能使患者减少治疗次数和减轻术后下尿路症状（low urinary tract symptoms，LUTS）。文献[17, 26]报道，输尿管镜术成功率为 87.0%，输尿管镜术后无石率为 73.0% ~ 100.0%。孕期子宫压迫和孕酮水平升高，使骨盆缘以上输尿管生理性扩张，所以容易行输尿管镜碎石术且无需扩张[7, 26, 38]。但仍有输尿管狭窄存在的可能，甚至需要扩张输尿管后才能完成输尿管镜术[25]。一项多中心研究[32]证实，输尿管镜治疗输尿管结石的产科并发症率为 4.3%。大多数报道早产的发病率

为 0.0% ~ 1.0%[1, 8]。其他诊断方法不能明确诊断时，输尿管镜可以被用作替代的诊断方法，置入输尿管支架失败时，也可行输尿管镜探查、碎石和正确放置支架[16, 23, 40]。尤其输尿管软镜在扭曲的输尿管中更容易通过，并可减少输尿管损伤[23]。有研究[5]表明，孕中晚期行输尿管镜术是安全可行的，和非孕期患者相比，具有较高的无石率（73.0% ~ 100.0%）。GIUSTI 等[17]回顾性分析 378 例行 382 次输尿管镜术的患者，术中无并发症发生，术后分别有 14 例泌尿道感染、3 例发热、2 例脓毒血症、2 例血尿、14 例排尿困难和尿痛以及 4 例支架管相关症状，5 例产科并发症都经保守治疗并均至足月分娩。输尿管镜的禁忌证为活动性感染、结石负荷大、多发结石、解剖异常、产科并发症、没有充足的泌尿、产科和麻醉条件[26, 44]。

PCNL 治疗孕期泌尿系结石存在争议。PCNL 过去与体外冲击波碎石术（extracorporeal shock wave lithotripsy，ESWL）都被认为是孕期的禁忌证[1, 5, 8–9, 45]。因 ESWL 会引起流产、先天性畸形、胎儿宫内发育迟缓和胎盘剥离而被禁用[1]。妊娠期 PCNL 应用受限原因[1–2, 5, 8, 18]为放射线的致畸作用、麻醉风险和俯卧位。1999 年 DESAI 等[46]首次报道了完全超声引导的 PCNL 并得到广泛普及。超声引导建立通道的可行性及优点[2, 11, 18, 46]为可清楚地显示肾脏肾盏系统，还可实时监测肾周器官，能够全程监测扩张器深度。已经证实了超声引导 PCNL 更容易获得理想通道并可减少并发症[11, 18, 47]。PCNL 体位也从俯卧位历经仰卧位和侧卧位等多种体位改进，并获得了较高的成功率[18, 48]。区域麻醉技术能够使 PCNL 应用于孕早期[6, 11, 18]。有文献[2, 11, 18]表明，孕期超声引导行 PCNL 是安全可行的。BASIRI 等[18]报道了 3 例在仰卧位或侧卧位经超声引导 PCNL 成功治疗孕中晚期症状性肾结石，均无手术和产科等并发症。PCNL 尤其适用于较大结石负荷、肾盂结石、肾多发结石和输尿管软镜术失败等情况[11]。随着内镜技术的进步，小通道 PCNL 和可视球囊扩张进一步减少了手术并发症[49–50]。可以使用 Fr12–20 外鞘的 Mini–perc（mini percutaneous nephro–lithotomy）治疗 1.0 ~ 2.5 cm 的结石[45]，还可以用 Fr11–13 外鞘的超细经皮肾镜取石术（ultra–mini percutaneous nephrolithotomy，UMP）治疗中等大小结石（1.0 ~ 2.0 cm）[51]。2011 年 DESAI 等[52]首先报道了全程可视“一步法”PCNL–microperc，是 PCNL 的进一步小型化和改进。microperc（micropercutaneous nephrolithotomy）尤其适用于 <2.0 cm 的结石[45, 49]，其所用的 16G 穿刺针容纳光学纤维、激光和灌注通道，不仅能够全程可视穿刺以提高穿刺的准确性，而且跳过了通道扩张过程，可直接进行碎石治疗，术后无需留置肾造瘘管和输尿管支架，在输血率和血红蛋白下降方面优于各种 PCNL，并取得了较好的效果[49, 52–53]。各种小通道 PCNL 尤其 microperc，可能在今后的妊娠期泌尿系结石治疗中得到更广泛的应用。

综上所述，孕期泌尿系结石的诊断、治疗具有特殊性和挑战性，需要多学科参与并给予个体化治疗。随着内镜和麻醉等技术的进步，积极明确手术治疗能够缩短治疗过程、提高孕期生活质量、减少手术和产科并发症。

参 考 文 献：

[1] SEMINS M J, MATLAGA B R. Kidney stones during pregnancy[J]. Nat Rev Urol, 2014, 11(3): 163-168.

[2] HOSSEINI M M, HASSANPOUR A, ESLAHI A, et al. Percutaneous nephrolithotomy during early pregnancy in urgent situations: is it feasible and safe[J]. Urol J, 2017, 14(6): 5034-5037.

[3] DRESCHER M, BLACKWELL R H, PATEL P M, et al. Antepartum nephrolithiasis and the risk of preterm delivery[J]. Urolithiasis, 2019, 47(5): 441-448.

[4] ISHII H, ABOUMARZOUK O M, SOMANI B K. Current status of ureteroscopy for stone disease in pregnancy[J]. Urolithiasis, 2014, 42(1): 1-7.

[5] BJAZEVIC J, RAZVI H. Stones in pregnancy and pediatrics[J]. Asian J Urol, 2018, 5(4): 223-234.

[6] BIYANI C S, JOYCE A D. Urolithiasis in pregnancy. I: pathophysiology, fetal considerations and diagnosis[J]. BJU Int, 2002, 89(8): 811-818.

[7] BURGESS K L, GETTMAN M T, RANGEL L J, et al. Diagnosis of urolithiasis and rate of spontaneous passage during pregnancy[J]. J Urol, 2011, 186(6): 2280-2284.

[8] PEDRO R N, DAS K, BUCHHOLZ N. Urolithiasis in pregnancy[J]. Int J Surg, 2016, 36(Pt D): 688-692.

[9] CHOI C I, YU Y D, PARK D S. Ureteral stent insertion in the management of renal colic during pregnancy[J]. Chonnam Med J, 2016, 52(2): 123-127.

[10] DUVDEVANI M, SFOUNGARISTOS S, BENSALAH K, et al. Stones in special situations[J]. World J Urol, 2017, 35(9): 1381-1393.

[11] FREGONESI A, DIAS F G, SAADE R D, et al. Challenges on percutaneous nephrolithotomy in pregnancy: supine position approach through ultrasound guidance[J]. Urol Ann, 2013, 5(3): 197-199.

[12] HOŞCAN M B, EKINCI M, TUNÇKIRAN A, et al. Management

of symptomatic ureteral calculi complicating pregnancy[J]. Urology, 2012, 80(5): 1011-1014.

[13] WATTERSON J D, GIRVAN A R, BEIKO D T, et al. Ureteroscopy and Holmium: YAG laser lithotripsy: an emerging definitive management strategy for symptomatic ureteral calculi in pregnancy[J]. Urology, 2002, 60(3): 383-387.

[14] ABEDI A R, ALLAMEH F, RAZZAGHI M R, et al. The efficacy and safety of laser lithotripsy in pregnancy[J]. J Lasers Med Sci, 2017, 8(2): 84-87.

[15] MERIA P, HADJADJ H, JUNGERS P, et al. Stone formation and pregnancy: pathophysiological insights gained from morphoconstitutional stone analysis[J]. J Urol, 2010, 183(4): 1412-1416.

[16] ISEN K, HATIPOGLU N K, DEDEOGLU S, et al. Experience with the diagnosis and management of symptomatic ureteric stones during pregnancy[J]. Urology, 2012, 79(3): 508-512.

[17] GIUSTI G, PROIETTI S, PESCHECHERA R, et al. Sky is no limit for ureteroscopy: extending the indications and special circumstances[J]. World J Urol, 2015, 33(2): 257-273.

[18] BASIRI A, NOURALIZADEH A, KASHI A H, et al. X-ray free minimally invasive surgery for urolithiasis in pregnancy[J]. Urol J, 2016, 13(1): 2496-2501.

[19] LLOYD G L, LIM A, HAMOUI N, et al. The use of medical expulsive therapy during pregnancy: a worldwide perspective among experts[J]. J Endourol, 2016, 30(3): 354-358.

[20] TÜRK C, PETŘÍK A, SARICA K, et al. EUA guidelines on diagnosis and conservative management of urolithiasis[J]. Eur Urol, 2016, 69(3): 468-474.

[21] ASPLIN J R, ENNIS J L. Nephrolithiasis[M]// Nephrology Secrets: Fourth Edition. Philadelphia, PA: Elsevier, 2019: 113-118.

[22] FULGHAM P F, ASSIMOS D G, PEARLE M S, et al. Clinical effectiveness protocols for imaging in the management of ureteral calculous disease: AUA technology assessment[J]. J Urol, 2013, 189(4): 1203-1213.

[23] WANG Z, XU L, SU Z, et al. Invasive management of proximal ureteral calculi during pregnancy[J]. Urology, 2014, 83(4): 745-749.

[24] HADDAD L, CORRIVEAU S, ROUSSEAU E, et al. Impact of tamsulosin and nifedipine on contractility of pregnant rat ureters in vitro[J]. J Matern Fetal Neonatal Med, 2018, 31(2): 191-196.

[25] ADANUR S, ZIYPAK T, BEDIR F, et al. Ureteroscopy and holmium laser lithotripsy: is this procedure safe in pregnant women with ureteral stones at different locations[J]. Arch Ital Urol Androl, 2014, 86(2): 86-89.

[26] TAN S T, CHEN X N, SUN M S, et al. The comparation of effects and security of double-J stent retention and ureteroscopy lithotripsy in the treatment of symptomatic ureteral calculi during pregnancy[J]. Eur J Obstet Gynecol Reprod Biol, 2018, 227: 32-34.

[27] WEBER-SCHOENDORFER C, HANNEMANN D, MEISTER R, et al. The safety of calcium channel blockers during pregnancy: a prospective, multicenter, observational study[J]. Reprod Toxicol, 2008, 26(1): 24-30.

[28] ALABDULRAZZAQ F, KOREN G. Fetal safety of calcium channel blockers[J]. Can Fam Physician, 2012, 58(7): 746-747.

[29] BROWN C M, GAROVIC V D. Drug treatment of hypertension in pregnancy[J]. Drugs, 2014, 74(3): 283-296.

[30] ASSIMOS D, KRAMBECK A, MILLER N L, et al. Surgical management of stones: American Urological Association/ Endourological Society Guideline, Part II[J]. J Urol, 2016, 196(4): 1161-1169.

[31] ASSIMOS D, KRAMBECK A, MILLER N L, et al. Surgical management of stones: american urological association/ endourological society guideline, Part I[J]. J Urol, 2016, 196(4): 1153-1160.

[32] JOHNSON E B, KRAMBECK A E, WHITE W M, et al. Obstetric complications of ureteroscopy during pregnancy[J]. J Urol, 2012, 188(1): 151-154.

[33] TÜRK C, PETŘÍK A, SARICA K, et al. EAU guidelines on interventional treatment for urolithiasis[J]. Eur Urol, 2016, 69(3): 475-482.

[34] RAMSEY S, ROBERTSON A, ABLETT M J, et al. Evidence-based drainage of infected hydronephrosis secondary to ureteric calculi[J]. J Endourol, 2010, 24(2): 185-189.

[35] OSORIO L, LIMA E, SOARES J, et al. Emergency ureteroscopic management of ureteral stones: why not[J]. Urology, 2007, 69(1): 27-31.

[36] LESLIE S W, BHIMJI S S. Double J placement methods, comparative analysis[M]. Treasure Island (FL): Stat Pearls Publishing, 2019: 1[2019-10-08]. https://www.ncbi.nlm.nih.gov/books/NBK482453/#article-38763.s1.

[37] POLAT F, YEŞIL S, KIRAÇ M, et al. Treatment outcomes of semirigid ureterorenoscopy and intracorporeal lithotripsy in pregnant women with obstructive ureteral calculi[J]. Urol Res, 2011, 39(6): 487-490.

[38] 朵永福 , 刘国庆 , 李杰荣 , 等 . 妊娠期肾绞痛的输尿管镜治疗 [J]. 中国内镜杂志 , 2013, 19(4): 410-412.

[38] DUO Y F, LIU G Q, LI J R, et al. The emergency ureteroscopic treatment of renal colic during pregnancy[J]. China Journal of Endoscopy, 2013, 19(4): 410-412. Chinese

[39] HUMPHRIES A, MIRJALILI S A, TARR G P, et al. The effect of supine positioning on maternal hemodynamics during late pregnancy[J]. J Matern Fetal Neonatal Med, 2018, 32(23): 3923-3930.

[40] TELEB M, RAGAB A, DAWOD T, et al. Definitive ureteroscopy and intracorporeal lithotripsy in treatment of ureteral calculi during pregnancy[J]. Arab J Urol, 2014, 12(4): 299-303.

[41] BOZKURT Y, PENBEGUL N, SOYLEMEZ H, et al. The efficacy and safety of ureteroscopy for ureteral calculi in pregnancy: our experience in 32 patients[J]. Urological Research, 2012, 40(5): 531-535.

[42] CORBIN N S, TEICHMAN J M, NGUYEN T, et al. Laser lithotripsy and cyanide[J]. J Endourol, 2000, 14(2): 169-173.

[43] RITTENBERG M H, BAGLEY D H. Ureteroscopic diagnosis and treatment of urinary calculi during pregnancy[J]. Urology, 1988, 32(5): 427-428.

[44] DION M, VIOLETTE P D, RAZVI H. Managing stones in pregnancy: an update[J]. Clin Pract, 2014, 11(6): 699-710.

[45] DESAI M, SUN Y, BUCHHOLZ N, et al. Treatment selection for urolithiasis: percutaneous nephrolithomy, ureteroscopy, shock wave lithotripsy, and active monitoring[J]. World J Urol, 2017, 35(9): 1395-1399.

[46] DESAI M, RIDHORKAR V, PATEL S, et al. Pediatric percutaneous nephrolithotomy: assessing impact of technical innovations on safety and efficacy[J]. J Endourol, 1999, 13(5): 359-364.

[47] 张际青 , 王勇 , 张建忠 , 等 超声引导经皮穿刺辅助输尿管软镜治疗肾盏憩室结石 (附 9 例报告)[J]. 中国内镜杂志 , 2016, 22(4): 90-94.

[47] ZHANG J Q, WANG Y, ZHANG J Z, et al. Flexible ureteroscope for management of renal calyceal diverticulum calculi with ultrasound guided puncture (9 cases)[J]. China Journal of Endoscopy, 2016, 22(4): 90-94. Chinese

[48] ZHAO Z, FAN J, LIU Y, et al. Percutaneous nephrolithotomy: position, position, position[J]. Urolithiasis, 2018, 46(1): 79-86.

[49] 张际青 , 张军晖 , 康宁 , 等 . 自制 F4.85 可视穿刺针联合输尿管通道鞘在超微经皮肾镜碎石术中的应用 [J]. 中华泌尿外科杂志 , 2017, 38(11): 852-856.

[49] ZHAGN J Q, ZHANG J H, KANG N, et al. Effect of microperc for treatment of renal calculi with self-made optical puncture needle combined with ureteral access sheath[J]. Chinese Journal of Urology, 2017, 38(11): 852-856. Chinese

[50] 张军晖 , 张际青 , 蒋宇光 , 等 . 可视球囊扩张导管在经皮肾镜取石术中的应用 (附 20 例报告)[J]. 中国内镜杂志 , 2019, 25(3): 74-77.

[50] ZHANG J H, ZHANG J Q, JIANG Y G, et al. Clinical report of visual balloon dilation cathter for percutaneous nephrelithotripsy (20 cases)[J]. China Journal of Endoscopy, 2019, 25(3): 74-77. Chinese

[51] DESAI J D. Prospective outcomes of 11-13Ch. ultra-mini percutaneous nephrolithotomy (UMP): a consecutive cohort study[J]. Arch Esp Urol, 2017, 70(1): 202-210.

[52] DESAI M R, SHARMA R, MISHRA S, et al. Single-step percutaneous nephrolithotomy (microperc): the initial clinical report[J]. J Urol, 2011, 186(1): 140-145.

[53] 梁梦天 , 张发 , 蔡忠林 , 等 . F4.8 可视穿刺针式肾镜治疗特殊类型肾结石的临床研究 [J]. 中国内镜杂志 , 2018, 24(7): 84-88.

[53] LIANG M T, ZHANG F, CAI Z L, et al. F4.8 micro-percutaneous nephrolithotomy in treatment of special types of kidney stones[J]. China Journal of Endoscopy, 24(7): 84-88. Chinese

本文引用格式：

张际青 , 张军晖 . 妊娠期泌尿系结石的治疗 [J]. 中国内镜杂志 , 2020, 26(1): 74-80.

ZHANG J Q, ZHANG J H . Urinary calculi during pregnancy[J]. China Journal of Endoscopy, 2020, 26(1): 74-80. Chinese

（曾文军 编辑）

DOI: 10.3969/j.issn.1007-1989.2020.01.015
文章编号：1007-1989（2020）01-0081-04

临床研究

口袋法内镜黏膜下剥离术对早期结直肠癌及其癌前病变的疗效评价

沈波，王庆华，张林英，陈芳，梅娟，陈金珍，周静
（江苏大学附属昆山医院 消化内科，江苏 昆山 215300）

摘要：目的 探讨口袋法内镜黏膜下剥离术（ESD）治疗早期结直肠癌及其癌前病变的临床疗效。**方法** 收集 2017 年 4 月—2018 年 12 月该院消化内科收治的 23 例早期结直肠癌及其癌前病变患者，通过口袋法 ESD 术治疗，记录临床相关数据，进行回顾性分析。**结果** 切下的 23 例病变最长径 1.8 ~ 4.5 cm；手术时间为 25.0 ~ 140.0 min；无术中明显出血及迟发性出血病例；无术中和迟发性穿孔病例；整块切除率为 100.0%；术后病理显示，腺瘤伴低级别上皮内瘤变 14 例，腺瘤伴高级别上皮内瘤变 6 例，腺瘤伴黏膜内癌 2 例，水平及垂直切缘均阴性，完全切除率 95.7%（22/23），而 1 例术后病理示腺瘤伴高级别上皮内瘤变，局灶癌变伴黏膜下浸润，垂直切缘阳性，追加外科手术；随访时所有患者未见局部复发和远处转移，治愈性切除率为 95.7%。**结论** 口袋法 ESD 术治疗早期结直肠癌及其癌前病变安全且有效。

关键词： 早期结直肠癌；口袋法；内镜黏膜下剥离术；手术操作时间；整块切除
中图分类号： R735.3

Therapeutic efficacy of endoscopic submucosal dissection with pocket-creation method for early colorectal carcinoma and precancerous lesions

Bo Shen, Qing-hua Wang, Lin-ying Zhang, Fang Chen, Juan Mei, Jin-zhen Chen, Jing Zhou
(Department of Gastroenterology, Kunshan Hospital affiliated to Jiangsu University, Kunshan, Jiangsu 215300, China)

Abstract: Objective To explore the clinical effect of endoscopic submucosal dissection (ESD) with pocket-creation method for early colorectal carcinoma and precancerous lesions. **Methods** ESD with pocket-creation method was applied to 23 patients with early colorectal carcinoma and precancerous lesions from April 2017 to December 2018. The clinical data were recorded and analyzed retrospectively. **Results** The longest diameter of the lesions was 1.8 ~ 4.5 cm; The operating time was 25.0 ~ 140.0 min; no intraoperative bleeding or delayed bleeding; no intraoperative or delayed perforation; the resection rate of the en block was 100.0%. Postoperative pathological evaluation showed that 14 cases of adenoma with low-grade intraepithelial neoplasia, 6 cases of adenoma with high-grade intraepithelial neoplasia, 2 cases of adenoma with intramucosal carcinoma, negative horizontal and vertical incision margins. The complete resection rate was 95.7% (22/23). 1 case of adenoma with high-grade intraepithelial neoplasia, local carcinogenesis with submucosal infiltration, positive vertical incision margin, and additional surgery were performed. No local recurrence or distant metastasis was found in all follow-up patients, and the cure resection rate was 95.7%. **Conclusion** ESD with pocket-creation method is safe and effective in the treatment of for early

收稿日期：2019-02-11

colorectal carcinoma and precancerous lesions.

Keywords: early colorectal carcinoma; pocket-creation method; endoscopic submucosal dissection; operating time; en bloc resection

内镜黏膜下剥离术（endoscopic submucosal dissection，ESD）因具有较高的整块切除率的优势，目前已成为诊断和治疗消化道早癌及癌前病变的主要内镜技术。但是 ESD 技术在诊治结直肠病变时，因结肠结构和位置的复杂性，ESD 的整块切除率为 82.8%（61.0% ~ 98.2%），较上消化道偏低，且可出现较高概率的并发症，比如结直肠 ESD 的穿孔率为 1.4% ~ 8.2%[1-2]。因此，仍需不断探索和研究更为安全高效的 ESD 改良方法，常见有隧道法、牵引法等[3-5]。近年来，日本学者用口袋法 ESD 治疗早期结直肠癌，较传统 ESD 优势明显，而国内鲜有报道[4-13]。笔者也借鉴口袋法 ESD 治疗早期结直肠癌及其癌前病变，疗效满意。

1 资料与方法

1.1 一般资料

2017 年 4 月 — 2018 年 12 月经本院消化内科收治的早期结直肠癌及其癌前病变患者 23 例。其中，男 16 例，女 7 例；年龄 35 ~ 72 岁；左半结肠 9 例，右半结肠 5 例，直肠 9 例；最长径 2.0 ~ 4.0 cm；侧向发育型肿瘤（lateral spreading tumor，LST）14 例，隆起型（Ⅰ$_s$型）病灶 9 例；术前活检病理为腺瘤伴低级别上皮内瘤变 20 例，腺瘤伴高级别上皮内瘤变 3 例。所有患者术前均完善相关检查，排除绝对禁忌证，告知手术相关风险，并签署知情同意书。

1.2 治疗方法

所有患者均在清醒状态下操作。如无禁忌，术前使用山莨菪碱 10 mg 以减少肠道蠕动。患者均以左侧卧位进镜，根据病灶位置以及手术策略等情况，选择不同体位来配合。口袋法 ESD 治疗结肠Ⅰ$_s$型腺瘤过程见附图。主要操作步骤如下：①结肠Ⅰ$_s$型腺瘤，大小 3.5 cm × 3.0 cm，跨一个结肠皱襞（附图 A）；②黏膜下注射生理盐水 100 ml+ 玻璃酸钠 10 ml+ 靛胭脂液 2 ml，病变抬举良好，应用 Dual 刀（Olympus 公司）沿病灶肛侧外缘约 1.0 cm 处，行弧形切开黏膜，长为 1.2 ~ 1.5 cm（附图 B）；③沿切口向病灶黏膜下深层逐渐剥离，至固有肌层表面，剥离到一定程度后，可将内镜前端（置有先端帽）钻入黏膜下层，清晰显示

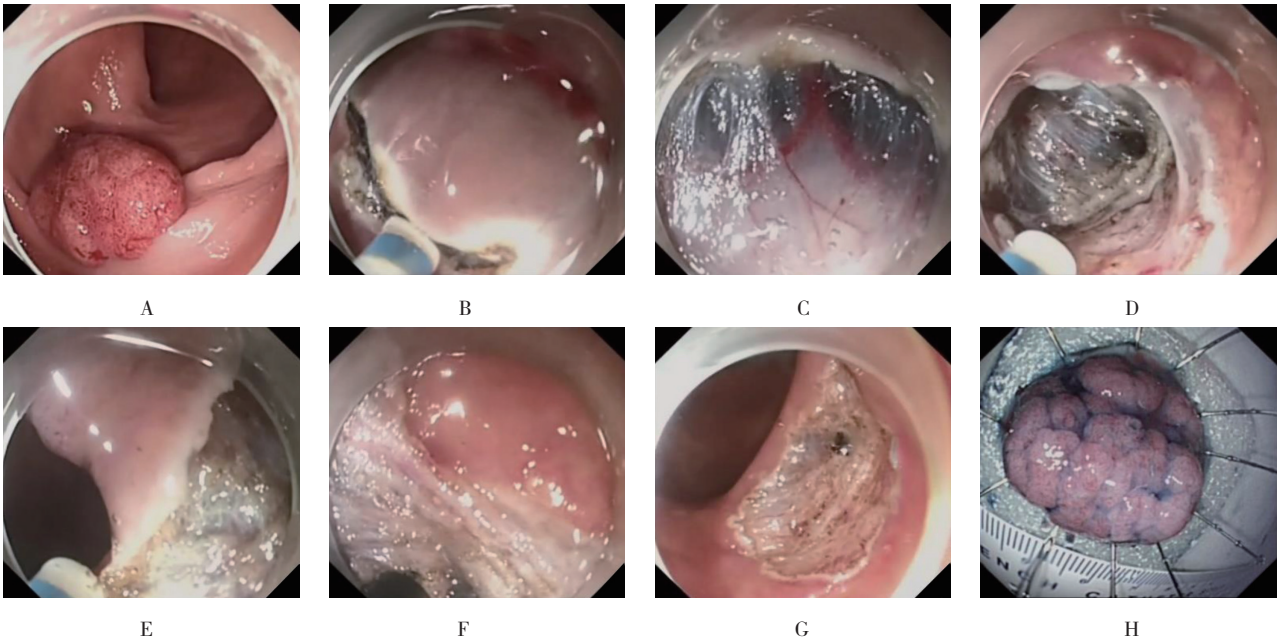

A：结肠约 3.5 cm × 3.0 cm 大小Ⅰ$_s$型腺瘤；B：肛侧外缘弧形切开；C：黏膜下剥离后，钻入黏膜下层；D：黏膜下层剥离，形成口袋；E：口袋边缘；F：底部切开，打开口袋；G：病灶完整切除后创面；H：切下的病灶标本

附图 口袋法 ESD 治疗结肠Ⅰ$_s$型腺瘤

Attached fig. ESD with pocket method in the treatment of protuberant (Type Ⅰ$_s$) adenoma of colon

深蓝色的黏膜下层，保持清晰的操作视野（附图 C）；④用 Dual 刀向病灶口侧逐步进行黏膜下层剥离，并向病灶两侧扩展，充分剥离，形成口袋状，剥离过程中可补充黏膜下注射，如见较粗血管，可用止血钳或热凝钳电凝处理，预防出血，较小血管可予以 Dual 刀直接进行电凝（附图 D）；⑤适时将内镜退出口袋，观察病灶两侧以及口侧边缘的正常黏膜，当剥离至超出病灶口侧端正常黏膜下时，停止剥离；退出内镜，予以 Dual 刀沿肛侧切口两侧，以重力低位侧优先，另一侧次之，逐步切开，使口袋逐渐打开至口袋底部，即为病灶口侧端（图附 E 和 F）；⑥最后切开病灶口侧端边缘黏膜，整个病灶被完整性切除（附图 G 和 H）。创面用热凝钳处理显露血管，较小创面可予以金属夹夹闭，部分直肠和近肛门左半结肠的较大创面也可行荷包缝合。

1.3　术后处理

所有患者术后禁食水 24 ~ 48 h，饮食由流质逐渐过度至半流质。常规补充液体，进行防止感染和出血等处理，观察患者腹痛、排便、体温以及腹部体征等情况，了解有无术后迟发性出血和穿孔等并发症。

1.4　疗效评价

整块切除：病变在内镜下一次性被整块切除；完全切除（R0）：是指整块切除标本在病理学上水平切缘和垂直切缘均未见病灶累及；治愈性切除：指完全切除，且无血管或淋巴结转移。手术操作时间：记录从黏膜下注射至病灶切下时所耗时间。出血：根据出血发生时间分为术中出血和迟发性出血；穿孔：分为术中穿孔和术后迟发性穿孔[1-2]。

1.5　术后随访

术后 3、6 和 12 个月复查结肠镜，术后病理明确为癌变时，在术后 3 和 6 个月行腹部增强 CT 等检查，了解有无淋巴结转移以及远处转移。

2　结果

切下的病变最长径 1.8 ~ 4.5 cm；手术时间为 25.0 ~ 140.0 min；无术中明显出血及迟发性出血病例；无术中和迟发性穿孔病例。内镜下所有病变均整块切除，整块切除率为 100.0%。术后病理评估，腺瘤伴低级别上皮内瘤变 14 例，腺瘤伴高级别上皮内瘤变 6 例，腺瘤伴黏膜内癌 2 例，水平及垂直切缘阴性，完全切除率 95.7%（22/23），而 1 例术后病理示垂直切缘阳性，追加外科手术，术后病理为腺癌侵及固有肌层，淋巴结未累及。所有随访的患者未见局部复发和远处转移，治愈性切除率为 95.7%。

3　讨论

相对于消化道而言，结肠在解剖上弯曲而冗长，肠壁菲薄且有较多皱襞，横结肠、乙状结肠又处于相对游离状态，部分患者还受腹式呼吸以及腹部大动脉搏动等影响，使 ESD 治疗结直肠病变技术难度更大，操作时间长，整块切除率较上消化道明显低，出现严重并发症的风险明显增高[1-2]。有报道显示，即使是技术成熟的内镜中心，结肠 ESD 操作时间也可能较长久，约 10.0 ~ 420.0 min，而整块切除率为 74.7% ~ 95.2%，穿孔发生率为 2.6% ~ 8.3%[6-7]，迟发性出血率为 3.7%[14]。有日本学者应用口袋法 ESD 治疗结直肠早癌，效果显著[5-13, 15]。笔者也借鉴该方法治疗结直肠早期恶性肿瘤及癌前病变 23 例，手术操作时间明显减少，整块切除率达 100.0%，完全切除率 95.7%；无术中及迟发性穿孔，亦无迟发性出血，即使在手术过程中，也无明显出血，相对传统 ESD 有较明显的优势。

口袋法 ESD 治疗早期结直肠癌及癌前病变的优势在于：内镜进入黏膜下层后解剖结构层次清楚，粗大血管可以提前电凝处理，有效防止术中因暴露不清而切开较粗大血管导致的出血，也降低了因术中出血而过度电凝止血导致的迟发性穿孔，同时也减少了术中止血时间，相应缩短总操作时间。内镜通过适中的切口进入黏膜下层后操作，对位于结肠折弯明显位置的病变以及操作角度欠佳的病灶，仍可保持良好视野，暴露出清晰的“黏膜层 / 黏膜下层 / 固有肌层”的解剖层次，即使面积巨大、跨 2 个结肠皱襞、游离或转角部位等较困难的结肠病变[2]，利用转动镜身和调整角度，也能从容地进行黏膜下剥离，明显提高术者操作的稳定性和有效性，提高整块切除率。另外，进入黏膜下层操作，内镜前端与操作部位结肠可保持相对静止和稳定，可减轻患者腹式呼吸和大动脉搏动对操作的影响。口袋法 ESD 可更方便和更准确地在术中追加黏膜下注射，能最大限度地保持黏膜下注射液的抬举时间，从而减少了反复黏膜下注射的时间，保证了操作视野的清晰，对于较大病变更具优势。口袋法 ESD 还能对有黏膜下层纤维粘连的病灶进行有效地黏膜下剥离[6]，提高完全切除率，降低穿孔风险。

笔者总结口袋法 ESD 治疗结直肠病变的一些技术要点及注意事项：内镜先端选用长度稍长而口径相

对较小的锥形透明帽，以及最初弧形切口长度要适中，这样有助于内镜前端进入黏膜下层，若弧形切口过长，操作不稳定，内镜容易退出黏膜下层，切口太短使内镜进入黏膜下层困难；切口需距离病灶 1.0 ~ 1.5 cm，方便内镜在到达病灶之前已进入黏膜下深层，这样有助于在病灶黏膜下层深层剥离，以保证黏膜下浅层（SM1）早癌的完全剥离；黏膜下层剥离较充分时，适时将内镜退出口袋，观察病灶两侧以及口侧边缘的正常黏膜，当剥离至超出病灶的两侧及口侧端时，及时停止剥离，以防剥离时超出病灶过多，使正常黏膜的黏膜下层剥离；退出内镜，予以 Dual 刀或 Hook 刀，沿肛侧切口的两侧借助透明帽的支撑与病灶两侧边缘的牵拉，从病灶两侧交替，或以重力低位侧开始而另一侧次之，向病灶口侧切开，逐步推进，使口袋逐渐打开到口袋底部，两侧切开时，应保留一定距离的边缘正常黏膜，以保证完整切除病灶。由于病例积累数量较少，没有与传统结直肠 ESD 做对照研究，本研究疗效评估结论还需更多样本研究佐证。

参 考 文 献：

[1] 周平红，蔡明琰，姚礼庆，等. 消化道黏膜病变内镜黏膜下剥离术的专家共识意见 [J]. 诊断学理论与实践，2012, 11(5): 531-535.

[1] ZHOU P H, CAI M Y, YAO L Q, et al. Expert consensus on endoscopic submucosal dissection of gastrointestinal mucosal lesions[J]. Journal of Diagnostics Concepts & Practice, 2012, 11(5): 531-535. Chinese

[2] 中华医学会消化内镜学分会，中国抗癌协会肿瘤内镜学专业委员会. 中国早期结直肠癌筛查及内镜诊治指南 (2014, 北京)[J]. 中华医学杂志，2015, 95(28): 2235-2252.

[2] Chinese Society of Digestive Endosopy, Professional Committee of Oncology Endoscopy, China Anti-Cancer Association. Guidelines for screening and endoscopic diagnosis and treatment of early colorectal cancer in China[J]. Natl Med J China, 2015, 95(28): 2235-2252. Chinese

[3] 张其德，韩树堂，贺亚敏，等. 内镜隧道技术在结直肠大面积侧向发育型肿瘤黏膜下剥离术中的临床应用 [J]. 中华消化内镜杂志，2017, 34(9): 630-634.

[3] ZHANG Q D, HAN S T, HE Y M, et al. Clinical application of tunnel technique on endoscopic submucosal dissection for colorectal laterally spreading tumor[J]. Chinese Journal of Digestive Endoscopy, 2017, 34(9): 630-634. Chinese

[4] 肖君，韩树堂. 口袋法内镜黏膜下剥离术切除升结肠侧向发育型肿瘤一例 (含视频)[J]. 中华消化内镜杂志，2017, 34(7): 515-516.

[4] XIAO J, HAN S T. A lateral spreading tumors of ascending colon exicise by endoscopic submucosal dissection using the pocket-creation method (with video)[J]. Chinese Journal of Digestive Endoscopy, 2017, 34(7): 515-516. Chinese

[5] MIZUTANI H, ONO S, OHKI D, et al. Recent development of techniques and devices in colorectal endoscopic submucosal dissection[J]. Clin Endosc, 2017, 50(6): 562-568.

[6] YOSHIDA N, NAITO Y, YASUDA R, et al. The efficacy of the pocket-creation method for cases with severe fibrosis in colorectal endoscopic submucosal dissection[J]. Endosc Int Open, 2018, 6(8): E975-E983.

[7] KANAMORI A, NAKANO M, KONDO M, et al. Clinical effectiveness of the pocket-creation method for colorectal endoscopic submucosal dissection[J]. Endosc Int Open, 2017, 5(12): E1299-E1305.

[8] SAKAMOTO H, HAYASHI Y, MIURA Y, et al. Pocket-creation method facilitates endoscopic submucosal dissection of colorectal laterally spreading tumors, non-granular type[J]. Endosc Int Open, 2017, 5(2): E123-E129.

[9] MIURA Y, YANO T, TAKEZAWA T, et al. Gel immersion endoscopy simplifies hemostasis during endoscopic submucosal dissection using the pocket-creation method[J]. Endoscopy, 2018, 50(10): E294-E295.

[10] ABDUL RANI R, YOSHIDA N, MURAKAMI T, et al. A circumferential rectal superficial neoplasm resected with endoscopic submucosal dissection using the pocket-creation method[J]. Endosc Int Open, 2018, 6(4): E484-E488.

[11] LIDA M, SAKAMOTO H, MIURA Y, et al. Jejunal endoscopic submucosal dissection is feasible using the pocket-creation method and balloon-assisted endoscopy[J]. Endoscopy, 2018, 50(9): 931-932.

[12] SHINOZAKI S, HAYASHI Y, LEFOR A K, et al. What is the best therapeutic strategy for colonoscopy of colorectal neoplasia? Future perspectives from the East[J]. Dig Endosc, 2016, 8(3): 289-295.

[13] MIURA Y, HAYASHI Y, LEFOR A K, et al. The pocket-creation method of ESD for gastric neoplasms[J]. Gastrointest Endosc, 2016, 83(2): 457-458.

[14] BODA K, OKA S, TANAKA S, et al. Clinical outcomes of endoscopic submucosal dissection for colorectal tumors: a large multicenter retrospective study from the Hiroshima GI Endoscopy Research Group[J]. Gastrointest Endosc, 2018, 87(3): 714-722.

[15] RODRÍGUEZ SÁNCHEZ J, SÁNCHEZ ALONSO M, OLMEDO CAMACHO J, et al. Endoscopic submucosal hydro-dissection as a rescue treatment of a large recurrent lateral spreading tumor in an ileorectal anastomosis[J]. Rev Esp Enferm Dig, 2018, 110(12): 829-831.

本文引用格式：

沈波，王庆华，张林英，等. 口袋法内镜黏膜下剥离术对早期结直肠癌及其癌前病变的疗效评价 [J]. 中国内镜杂志，2020, 26(1): 81-84.

SHEN B, WANG Q H, ZHANG L Y, et al. Therapeutic efficacy of endoscopic submucosal dissection with pocket-creation method for early colorectal carcinoma and precancerous lesions[J]. China Journal of Endoscopy, 2020, 26(1): 81-84. Chinese

（彭薇 编辑）

DOI: 10.3969/j.issn.1007-1989.2020.01.016
文章编号：1007-1989（2020）01-0085-04

经脐部单一切口腹腔镜联合疝气针治疗精索静脉曲张的临床疗效观察

古德强，杨文增，张彦桥，林向阳，安丰，郭景阳
（河北大学附属医院 泌尿外科，河北 保定 071000）

摘要：目的 观察腹腔镜经脐部单一切口联合疝气针治疗精索静脉曲张的临床疗效。**方法** 选择 2016 年 10 月—2018 年 1 月该院住院的 200 例精索静脉曲张患者，行腹腔镜经脐部单一切口联合疝气针精索静脉高位结扎术。记录手术时间、出血量和术后切口疼痛发生率等指标，评价该手术方式的安全性及有效性。**结果** 所有患者均手术成功，手术时间平均（20±5）min，出血量（10±2）ml，术后发生切口疼痛需药物干预者 5 例（2.5%）。腹胀需药物干预者 6 例（3.0%）。平均住院时间 2 d，术后随访 6 个月～1 年，患者恢复可，无明显远期并发症发生。**结论** 腹腔镜经脐部单一切口联合疝气针治疗精索静脉曲张切口小、恢复快、无明显并发症，安全有效。

关键词： 精索静脉曲张；脐部单一切口；腹腔镜；疝气针；手术治疗
中图分类号： R697.24

Clinical observation of laparoscopic single-incision combined with hernia needle in treatment of varicocele

De-qiang Gu, Wen-zeng Yang, Yan-qiao Zhang, Xiang-yang Lin, Feng An, Jing-yang Guo
(Department of Urology, The Affiliated Hospital of Hebei University, Baoding, Hebei 071000, China)

Abstract: Objective To observe the clinical efficacy of laparoscopic unilateral incision combined with hernia needle in treatment of varicocele. **Methods** From October 2016 to January 2018, 200 patients with varicocele underwent laparoscopy umbilical single incision with hernia needle and spermatic vein to record the operation time, blood loss, and operation. Post-incision pain rate and other indicators to evaluate the safety and effectiveness of the surgical approach. **Results** All the patients underwent operation successfully. The average operation time was (20 ± 5) minutes, the amount of bleeding was about (10 ± 2) ml, 5 cases (2.5%) required incision pain after drug intervention, and 6 cases (3.0%) required drug intervention. The average length of hospital stay was 2 days. After 6 months to 1 year of follow-up, the patient recovered and no significant long-term complications. **Conclusion** Laparoscopy unilateral incision with hernia needle in treatment of varicocele incision is small, rapid recovery, no obvious complications, safe and effective.

Keywords: varicocele; single incision in the umbilicus; laparoscopy; hernia needle; surgical treatment

精索静脉曲张是常见的泌尿生殖系统先天性畸形，好发于青壮年，主要引起患者活动时局部坠胀疼痛以及不育症。临床治疗方法主要采用精索静脉高位结扎术，随着微创技术的发展及人们审美

收稿日期：2018-10-09
[通信作者] 郭景阳，E-mail：hbguojingyang@163.com；Tel：15231275167

观念的日益提升，在疗效肯定的前提下，要求体表切开越来越小，甚至无切口。笔者采用经脐部单一切口联合疝气针行腹腔镜精索静脉高位结扎，手术效果满意，术后脐部切口瘢痕被脐环掩盖，疝气针穿刺部位无明显瘢痕，美观实用。现将该技术报道如下：

1 资料与方法

1.1 一般资料

本组共200例患者，年龄15 ~ 38岁，平均26.5岁；左侧170例，双侧30例；病史3 ~ 18个月，平均9个月。局部症状明显者118例，包括阴囊下坠感，站立行走时加重，平卧休息后减轻。82例患者以不育症或精液质量差、精子成活率低或精子活动力A+B级明显降低而行精索静脉超声发现，无局部症状。体检阴囊内可触及成串、成团或蚯蚓样扭曲扩张的蔓状精索静脉丛。曲张程度：Ⅰ度37例，Ⅱ度73例，Ⅲ度49例，Ⅳ度41例。彩色多普勒检查，均显示精索静脉扩张，反流时间大于2 s。

1.2 术前准备

患者术前均行血尿常规、血生化及凝血检查，行精索静脉超声检查明确诊断。以不育症就诊患者行精液常规检查，了解精子活力及畸形情况。

1.3 手术方法

患者在全身麻醉下进行。取平卧位，经脐左右侧缘分别建立1个5 mm Trocar通道，建立气腹（压力10 mmHg）；然后置入腹腔器械，透过腹膜辨认蓝色精索静脉（附图A）、输精管于内环口稍上方行向内下前列腺后方精囊处。于左侧内环口体表投影处作一小切口，穿刺置入带4号丝线的穿刺针进入腹腔（附图B），与分离钳协作于内环口上方约6 cm处穿刺进入腹膜。再钝性分离左侧精索（附图C），牵拉左侧睾丸，证实左侧精索无误。将其游离，远离输精管反折4号丝线双重结扎精索静脉（附图D），查无其余曲张静脉残留，切口内无活动性出血（附图E），核对器械、纱布无误，退出穿刺针，关闭气腹，排气后退出腹腔镜及Trocar，4–0可吸收线间断缝合皮下组织，生物胶粘合皮缘，外敷辅料。术毕腹壁外观见附图F。

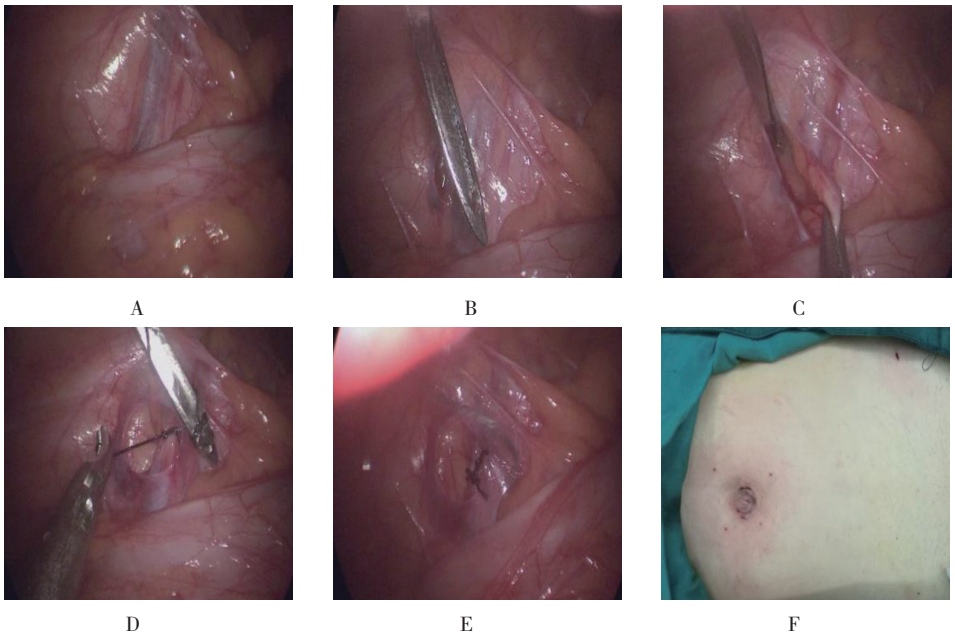

A：腔镜下清晰可见精索静脉；B：刺入带有4号线的疝气针；C：疝气针与分离钳结合游离精索；D：疝气针与分离钳配合结扎精索静脉；E：手术部位零出血；F：术毕腹壁外观

附图 经脐部单切口联合疝气针行腹腔镜精索静脉高位结扎

Attached fig. Laparoscopic single–incision combined with hernia needle in the treatment of varicocele

2　结果

所有患者均Ⅰ期手术成功，手术时间（20±5）min，出血量（10±2）ml，术后第 2 天出院，平均住院时间 2 d。术后无明显疼痛、发热发生。术后 1 个月复查，随访 6 ~ 12 个月，无明显手术并发症发生，局部疼痛坠胀不适患者缓解率 97.0%；不育症精液质量差患者，畸形率手术前后改善 24.0%，精子活力提升 20.0%，精子密度提升 12.0%。

3　讨论

精索静脉曲张是男性常见的先天性畸形，是男性常见不育原因，15 ~ 19 岁患者中大约有 15% 的发病率[1]，其中 85% 患者能够做父亲[2]。手术治疗精索静脉的主要目的是减轻疼痛症状和防治睾丸营养性萎缩[3]。精液分析是评估生育能力的生物学因素[4]。精索静脉曲张对精液质量及成年男性不育症具有显著的影响[5]，但尚不明对青春期男性患者的治疗是否能够改善精液质量及促进生育。

在无症状青少年、无隐睾病史及双侧睾丸体积正常的精液质量差的患者中，82% 行精索静脉高位结扎后可使精液质量得到改善[6]。另有报道[3]指出，精索静脉高位结扎可使 55% 精液质量差的无症状患者精液质量正常化。

但是，对于同时有隐睾病史的患者，暂无明显的治疗效果。这证实：在青少年期实施精索静脉高位结扎可改善不育症的潜在危险因素。

精索静脉高位结扎、改善精液质量和生育的关系尚存在争议。有系统评价、综述以及 Meta 分析等对精索静脉结扎的治疗效果产生怀疑[7]。但也有研究[8]认为，该手术对于改善精液质量和妊娠率具有明显的优势。曹志彬等[9]认为，腹腔镜精索静脉高位结扎具有创伤小、恢复快和结扎彻底等优势。

精索静脉高位结扎手术经历了开放手术、显微镜手术和腹腔镜手术的改进过程。开放手术及腹腔镜手术均为集束结扎。显微镜手术在开放手术基础之上，将精索暴露于切口外后，利用显微镜技术将曲张的精索静脉结扎，保留了淋巴管、正常的精索及睾丸动脉。其长期效果与集束结扎手术类似，但显微镜手术学习曲线长，仪器昂贵，术后局部瘢痕明显，影响美观。开放手术和显微镜手术的结扎部位一般位于腹股沟区，蔓状静脉丛越接近睾丸分支越多[10]，故漏扎概率增加。

腹腔镜精索静脉高位结扎术的结扎部位一般位于输精管反折以上，分支少，漏扎概率较低。传统的腹腔镜手术包括三孔腹腔镜精索静脉高位结扎及经脐单孔腹腔镜精索静脉高位结扎，各有优缺点：三孔腹腔镜手术简单，操作便利，对于肥胖患者也能够轻松胜任，但手术瘢痕多，外观不美观；经脐单孔腹腔镜术后仅遗留脐部瘢痕，外观美观，但因为单孔器械杠杆作用，使操作费力，手术时间长，脐部手术切口大，术后愈合慢。

疝气针是一种末端带孔的针型器械，主要设计应用于小儿疝气的手术治疗。笔者将其利用于精索静脉曲张的腹腔镜手术治疗中，取得了不错的效果。此手术方式的优点在于：在脐部切口置入镜体及分离钳，因置入器械少，脐部切口小，术后愈合快，无明显瘢痕，疝气针置入部位位于内环口体表投影处，疝气针纤细，术后不留瘢痕，因疝气针置入位置远离脐部 Trocar，故术中分离、打结等操作干扰较小，手术简单、灵活。

对于此术式，笔者体会如下：①更加微创，仅于脐部小切口放置腹腔镜及分离钳，避免了单孔腹腔镜建立通道对脐部的损伤，日后脐部渗出、感染概率明显降低；②于下腹部应用疝气针替代 Trocar，针孔更小，损伤小，术后无明显瘢痕，更符合微创理念；③结扎部位远离输精管反折部位，以免损伤输精管，造成不育。

综上所述，经脐部单一切口腹腔镜联合疝气针治疗精索静脉曲张，手术操作简单，手术时间短，并发症少，术后恢复快，无明显体表手术瘢痕，更加符合微创的手术理念，是一种较为理想的治疗方式。

参 考 文 献：

[1] ABDULMAGEED M U, AL-AZZAWI I S. A comparative study between laparoscopic varicocelectomy and open varicocelectomy in a group of Iraqi patients[J]. J Pak Med Assoc, 2019, 69 (8): S73-S77.

[2] BOGAERT G, ORYE C, DE WIN G. Pubertal screening and treatment for varicocele do not improve chance of paternity as adult[J]. J Urol, 2013, 189(6): 2298-2303.

[3] CHU D I, ZDERIC S A, SHUKLA A R, et al. Does varicocelectomy improve semen analysis outcomes in adolescents without testicular asymmetry[J]. Journal of Pediatric Urology, 2017, 13(1): 761-765.

[4] ÇAYAN S, ORHAN İ, AKBAY E, et al. Systematic review of treatment methods for recurrent varicoceles to compare post-treatment sperm parameters, pregnancy and complication rates[J].

Andrologia, 2019, 51(11): e13419.

[5] TEIXEIRA T A, PARIZ J R, DUTRA R T, et al. Cut-off values of the Johnsen score and Copenhagen index as histopathological prognostic factors for postoperative semen quality in selected infertile patients undergoing microsurgical correction of bilateral subclinical varicocele[J]. Transl Androl Urol, 2019, 8(4): 346-355.

[6] HAMILTON J A, CISSEN M, BRANDES M, et al. Total motile sperm count: a better indicator for the severity of male factor infertility than the WHO sperm classification system[J]. Hum Reprod, 2015, 30(5): 1110-1121.

[7] KROESE A C, DE LANGE N M, COLLINS J, et al. Surgery or embolization for varicoceles in subfertile men[J]. Cochrane Database Syst Rev, 2012, 10: CD000479.

[8] JUKIC M, TODORIC M, TODORIC J, et al. Laparoscopic versus open high ligation for adolescent varicocele: a 6-year single center study[J]. Indian Pediatr, 2019, 56(8): 653-658.

[9] 曹志彬 , 陈勇辉 , 王元天 , 等 . 腹腔镜下经腹和经腹膜外精索静脉高位结扎术式临床对照研究 [J]. 中国男科学杂志 , 2017, 31(5): 50-52.

[9] CAO Z B, CHEN Y H, WANG Y T, et al. Clinical controlled study of extraperitoneal laparoscopic varicocelectomy intraperitoneal laparoscopic varicocelectomy[J]. Chinese Journal of Andrology, 2017, 31(5): 50-52. Chinese.

[10] ÇAYAN S, ŞAHIN S, AKBAY E. Paternity rates and time to conception in adolescents with varicocele undergoing microsurgical varicocele repair vs observation only: a single institution experience with 408 patients[J]. J Urol, 2017, 198(1): 195-201.

本文引用格式：

古德强 , 杨文增 , 张彦桥 , 等 . 经脐部单一切口腹腔镜联合疝气针治疗精索静脉曲张的临床疗效观察 [J]. 中国内镜杂志 , 2020, 26(1): 85-88.

GU D Q, YANG W Z, ZHANG Y Q , et al. Clinical observation of laparoscopic single-incision combined with hernia needle in treatment of varicocele[J]. China Journal of Endoscopy, 2020, 26(1): 85-88. Chinese

（彭薇 编辑）

中国内镜杂志

ZHONGGUO NEIJING ZAZHI

月刊 1995 年创刊 第 26 卷 第 1 期 2020 年 1 月

主管单位 中华人民共和国教育部

主办单位 中南大学

中南大学湘雅医院

编　辑 《中国内镜杂志》编辑委员会

编委会名誉主任 王陇德

主　编 雷光华

出　版 湖南省湘雅医学期刊社有限公司

湖南省长沙市湘雅路 87 号

邮编：410008

电话：（0731）84327621

（0731）89753832

E-mail：journal@zgnjzz.com

官网：http://www.zgnjzz.com

印　刷 湖南省新创印务有限公司

（0731）82244272

广告发布登记 湘市监广登字〔2019〕第 37 号

发　行 湖南省报刊发行局

（0731）85988254

订　购 全国各地邮局

邮发代号 42-142

邮　购 《中国内镜杂志》编辑部

410008

长沙市湘雅路 87 号

电话：（0731）84327621

（0731）89753832

国内定价 每期 20.00 元，全年 240 元

中国标准连续出版物号

ISSN1007-1989

CN43-1256/R

目　次

论　著

早期近端胃癌行腹腔镜辅助下近端胃切除双通路吻合术的短期手术疗效观察…… 罗德胜，徐宏涛，章平禄，等 1

单猪尾抗反流可回收塑料支架在恶性胆道梗阻性疾病中的应用…… 齐静，郝欣，李建辉，等 9

腹腔镜与开放结肠切除术治疗结肠脾曲癌的长期结局比较…… 齐长磊，张一中，帅勇锋，等 15

急诊内镜手术对急性梗阻性化脓性胆管炎患者疗效及并发症发生率的影响…… 陈娓芳，熊宇，郭芳，等 20

二氧化碳充气对无痛结肠镜诊疗患者舒适度的影响…… 张凌云，刘颖，刘佳，等 25

口香糖对便秘患者结肠镜检查前肠道准备效果的影响…… 王凯旭，初秀红 29

术前 MRI 预测对改善关节镜治疗慢性髌腱末端病变临床疗效的价值…… 沈耀，汪裕聪，李盛，等 33

双后侧入路膝关节镜手术与传统开放手术在腘窝囊肿治疗中的疗效对比…… 董智晖，罗绍坚，吴旭东，等 39

醋酸去氨加压素在椎间孔镜手术中的应用…… 唐谨，吴从俊，李俊杰，等 45

右美托咪啶对无线镇痛管理下老年胸腔镜患者术后镇痛及认知功能的影响…… 吴城，江能，张军，等 51

一次性免充气喉罩在全身麻醉下腹腔镜阑尾切除手术中的效果观察…… 陈志刚，刘国英，袁英 56

输尿管软镜手术与微通道经皮肾镜取石术治疗 2.0 ~ 3.0 cm 上尿路结石的对比研究……周建军，蒋宏毅 62
改良经腹入路全腹腔镜下上尿路上皮癌根治术的临床研究……魏澎涛，孟庆婷，张寒，等 70

综 述

妊娠期泌尿系结石的治疗……张际青，张军晖 74

临床研究

口袋法内镜黏膜下剥离术对早期结直肠癌及其癌前病变的疗效评价……沈波，王庆华，张林英，等 81
经脐部单一切口腹腔镜联合疝气针治疗精索静脉曲张的临床疗效观察……古德强，杨文增，张彦桥，等 85

《中国内镜杂志》主编简介…… 封二
《中国内镜杂志》投稿须知…… 封三

期刊基本参数： CN43-1256/ * 1995 * m * A4 * 88 * zh+en * P * ￥ 20.00 * 3550 * 16 * 2020-01
中国知网网络首发网址： http://www.cnki.net
本期责任编辑： 曾文军

CHINA JOURNAL OF ENDOSCOPY

Monthly Volume 26, Number 1, Jan. 2020

Responsible institution
Ministry of Education, China
Sponsors
Central South University
Xiangya Hospital of Central South University
Editing
Editorial Board of China Journal of Endoscopy
Editorial Board Honor Director
Long-de Wang
Editor-in-chief
Guang-hua Lei
Publishing
Hunan Xiangya Medical Periodical Press Co. Ltd.
87 Xiangya Road, Changsha, Hunan 410008, China
Telephone: (86-731) 84327621
(86-731) 89753832
E-mail: journal@zgnjzz.com
Website: http://www.zgnjzz.com
Printing
Hunan Xinchuang Printing Co. Ltd.
(86-731) 82244272
Domestic distribution
Hunan Press Bureau
(86-731) 85988254
Subscription
All Domestic Local Post Offices
Postal Distribution Code 42-142
Mail-order
Newsroom of China Journal of Endoscopy
87 Xiangya Road, Changsha, Hunan 410008, China
Telephone: (86-731) 84327621
(86-731) 89753832
Subscription price
20.0 Yuan/Issue, 240 Yuan/Year
CSSN
ISSN1007-1989
CN43-1256/R

Table of contents

Original articles

Short-term surgical outcomes of laparoscopic-assisted proximal gastrectomy with double channel digestive tract reconstruction for early proximal gastric cancer····· De-sheng Luo, Hong-tao Xu, Ping-lu Zhang, et al 1

Application of single pigtail anti-reflux recyclable plastic stent in malignant biliary tract obstruction····· Jing Qi, Xin Hao, Jian-hui Li, et al 9

Comparison of long-term outcomes after laparoscopic-assisted and open colectomy for splenic flexure cancer····· Chang-lei Qi, Yi-zhong Zhang, Yong-feng Shuai, et al 15

Curative effect and complication of emergency endoscopic surgery for acute obstructive suppurative cholangitis····· Wei-fang Chen, Yu Xiong, Fang Guo, et al 20

Impact of carbon dioxide insufflation on the comfort of patients underwent painless colonoscopy····· Ling-yun Zhang, Ying Liu, Jia Liu, et al 25

Effect of chewing gum on bowel preparation before colonoscopy in patients with constipation····· Kai-xu Wang, Xiu-hong Chu 29

Prognostic value of preoperative MRI in arthroscopic treatment of chronic patellar tendinopathy····· Yao Shen, Yu-cong Wang, Sheng Li, et al 33

Comparison of arthroscopic surgery via double posteromedial approach and traditional open surgery in treatment of Baker's cyst····· Zhi-hui Dong, Shao-jian Luo, Xu-dong Wu, et al 39

Application of Desmopressin Acetate injection in percutaneous endoscopic lumbar discectomy…… Jin Tang, Cong-jun Wu, Jun-jie Li, et al 45

Impact of Dexmedetomidine on postoperative analgesia and cognitive function in elderly patients underwent thoracoscopic surgery under wireless patient controlled-analgesia…… Cheng Wu, Neng Jiang, Jun Zhang, et al 51

Application of disposable inflatable larynx mask in laparoscopic appendectomy under general anesthesia…… Zhi-gang Chen, Guo-ying Liu, Ying Yuan 56

Comparative study of mini-percutaneous nephrolithotomy and retrograde intrarenal surgery on treating 2.0 ~ 3.0 cm upper urinary calculi…… Jian-jun Zhou, Hong-yi Jiang 62

Clinical study of modified transabdominal laparoscopic radical operation for upper urinary tract epithelial cancer …… Peng-tao Wei, Qing-ting Meng, Han Zhang, et al 70

Review

Urinary calculi during pregnancy…… Ji-qing Zhang, Jun-hui Zhang 74

Clinical researches

Therapeutic efficacy of endoscopic submucosal dissection with pocket-creation method for early colorectal carcinoma and precancerous lesions…… Bo Shen, Qing-hua Wang, Lin-ying Zhang, et al 81

Clinical observation of laparoscopic single-incision combined with hernia needle in treatment of varicocele…… De-qiang Gu, Wen-zeng Yang, Yan-qiao Zhang, et al 85

Introduction of Editor-in-Chief of China Journal of Endoscopy…… **Cover 2**

Instructions for submitting papers to China Journal of Endoscopy…… **Cover 3**

Essential parameter of journal: CN43-1256/R* 1995* m* A4 * 88* zh +en * P * ￥ 20.00 * 3550* 16 * 2020-01

China Knowledge Network online first: http://www.cnki.net

Responsible editor: Wen-jun Zeng